

## Pseudoaneurisma de la arteria humeral

### Humeral Artery False Aneurism

*Olides Cobas Díaz*<sup>1</sup>, *Lilesne Roselló Pérez*<sup>2</sup>, *Armando Gonzáles Expósito*<sup>3</sup>

- 1 Especialista de Primer Grado en Angiología y Cirugía Vascular. Hospital Clínico Quirúrgico Lucía Íñiguez Landín. Holguín. Cuba.
- 2 Especialista en Medicina General Integral. Hospital Clínico Quirúrgico Lucía Íñiguez Landín. Holguín. Cuba.
- 3 Especialista de Segundo Grado en Angiología y Cirugía Vascular. Asistente. Hospital Clínico Quirúrgico Lucía Íñiguez Landín. Holguín. Cuba.

#### RESUMEN

Se presentó una paciente de seis años de edad, que sufrió una fractura supracondilea de húmero desplazada hace alrededor de seis meses y que después de dos meses comenzó con aumento de volumen en esta región con crecimiento progresivo, pulsátil y con expansión. Se le diagnosticó lesión vascular crónica post-traumática, denominada falso aneurisma de la arteria humeral. Se realizaron exámenes complementarios pertinentes, entre ellos, ecodoppler, y se decidió tratamiento quirúrgico a través de microcirugía con resultados satisfactorios que posibilitaron salvar la extremidad y evitar mayores complicaciones a largo plazo, que pudieran haber causado la muerte de la paciente.

**Palabras clave:** trauma vascular, microcirugía, ecodoppler.

#### ABSTRACT

A six-year-old female patient, who suffered from a displaced supracondylar fracture of humerus about six months ago and after two months began to increase in volume in this region. The patient it diagnosed with vascular injury called chronic post-traumatic false aneurysm of the humeral artery and underwent additional tests including: the Doppler and surgical treatment with successful results, the limb was saved and long-term complications were avoided.

**Keywords:** vascular trauma, microsurgery, ecodoppler.

## INTRODUCCIÓN

El traumatismo arterial de extremidades es una condición grave, que pone en peligro la vitalidad y conservación de un miembro, así como la vida del paciente <sup>1,2</sup>. Esto es especialmente grave cuando en la extremidad se congrega una multiplicidad de lesiones, que involucra piel, hueso, músculos y nervios <sup>3,4</sup> y por otro lado, depende de un oportuno diagnóstico y adecuado tratamiento.

Por regla general, el trauma vascular se manifiesta fundamentalmente de dos formas, con hemorragia o isquemia, o en palabras de un cirujano vascular de principios del siglo XX: *El trauma vascular se traduce en sangrado excesivo o en la ausencia de éste* <sup>1-3</sup>. Hemorragias ocultas, no controladas pueden causar rápidamente la muerte en un politraumatizado, y por otro lado, la isquemia no diagnosticada o no tratada a tiempo puede llevar a la pérdida de extremidades, necrosis intestinal y falla orgánica múltiple, entre otras <sup>4-7</sup>.

Si la lesión se encuentra en un compartimiento contenido, se está en presencia de un hematoma pulsátil, que a mediano o largo plazo se convertirá en un pseudoaneurisma. En este caso, generalmente se conserva el flujo hacia la porción distal, y ello dificulta inicialmente el diagnóstico clínico, pero cambia con el tiempo, al aparecer una masa pulsátil. El peligro radica en es la ruptura alejada del trauma inicial.

El principio básico de la reparación vascular es lograr el control proximal y distal previo al abordaje del sitio dañado, un componente más difícil en pacientes pediátricos porque requiere de acceso y manejo de los vasos con instrumental adicional, como espejuelos de magnificación. Además, exige una mayor destreza del cirujano a la hora de manipular vasos de pequeño calibre y de una mayor precisión para suturar a este nivel. En la literatura existen pocos casos con este padecimiento en esta edad.

## PRESENTACIÓN DE CASO

Paciente femenina de seis años de edad con antecedentes que presentó alrededor de seis meses antes, fractura de húmero desplazada y que después de dos meses comenzó a notar un aumento de volumen en el 1/3 distal del antebrazo con crecimiento progresivo hasta el comienzo de síntomas compresivos locales y dolor; se remite a la Consulta de Angiología para su valoración.

Al examen físico la paciente presentaba aumento de volumen en 1/3 distal y cara anterointerna del brazo derecho (fig. 1), que late y se expande, soplo a la auscultación, pulso radial y cubital presentes de esa extremidad.

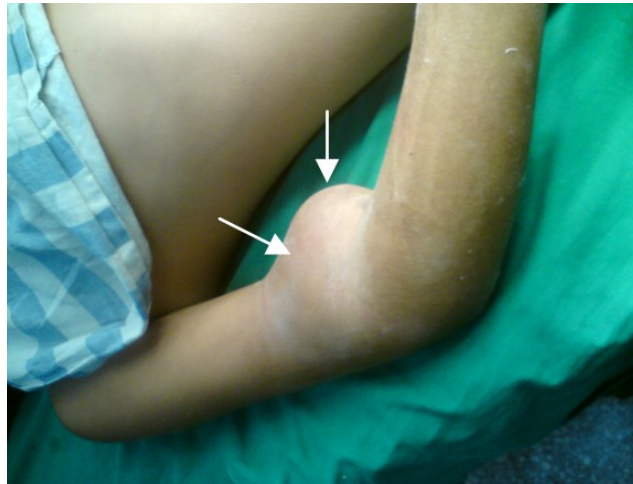

Fig. 1. Imagen macroscópica del pseudoaneurisma

#### Exámenes complementarios

Los exámenes de laboratorios arrojaron los siguientes resultados: Hb 121 g/l, eritrosedimentación 10 mm/h, glicemia 4,1 mmol/l, creatinina 89 mmol/l. Se le realizó dúplex color de la arteria humeral donde se observó una masa tumoral con contenido hemático y turbulencia en su interior que se comunicaba con la misma a este nivel, además, arteria humeral de aproximadamente 2,5 mm de diámetro proximal a la lesión. Se diagnosticó pseudoaneurisma de la arteria humeral.

Se realizó tratamiento quirúrgico de la lesión con injerto por sustitución con vena superficial del brazo (fig.2) y se restableció la circulación a toda la extremidad para evitar así su pérdida.

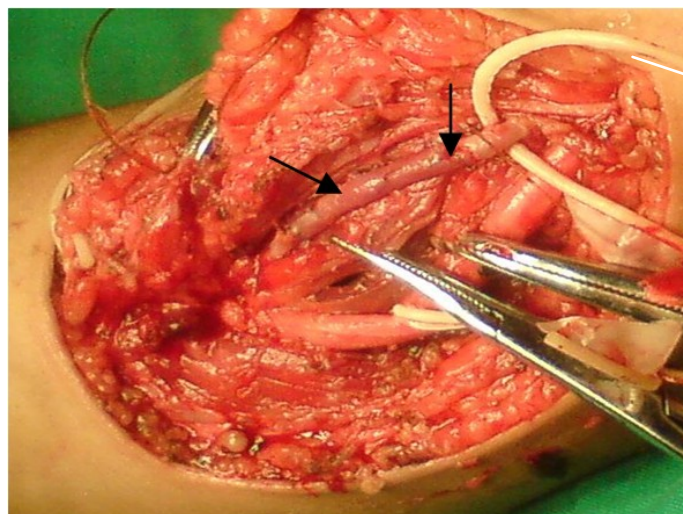


Fig. 2. Injerto venoso con vena superficial

## DISCUSIÓN

La frecuencia relativa del trauma vascular en la población civil es en general baja, y fluctúa entre el 0,65 y el 1,14% de todos los casos de trauma <sup>8</sup>. Cáliz Reyes, en su contribución sobre el tratamiento y evolución de los traumas vasculares, halló una mayor frecuencia en el sexo masculino, el 94,4%; la edad más común oscilaba entre los 20 y los 40 años. La prevalencia en el sexo masculino puede elevarse hasta el 90% cuando se trata de heridas por armas de fuego <sup>9</sup>.

En edad pediátrica, solo de ha informado de casos aislados. En la búsqueda bibliográfica realizada no se hallaron casos reportados en Cuba.

Las lesiones vasculares crónicas como consecuencia del trauma vascular ponen en peligro la vitalidad y conservación de un miembro, como también la vida del paciente. En este caso, la niña presentaba mucho dolor y la ruptura del pseudoaneurisma podría haberle generado una hemorragia, o por el contrario, una trombosis del vaso afectado por compresión que hubiera puesto en peligro la conservación del miembro. Si la hemorragia hubiera sido grave, la vida de la paciente podría haber puesto en peligro la vida de la niña.

El diagnóstico y tratamiento oportuno de las lesiones por trauma vascular es indispensable para salvar la extremidad y mejorar su calidad de vida posterior.

## REFERENCIAS BIBLIOGRÁFICAS

1. Sebastián Soto G, Gonzalo Sánchez C, Brousse MJ, Alfonso Sánchez H. Trauma vascular periférico. Cuad Cir. 2004 [citado 2 abr 2012]; 18: 91-97. Disponible en: [mingaonline.uach.cl/pdf/cuadcir/v18n1/art15.pdf](http://mingaonline.uach.cl/pdf/cuadcir/v18n1/art15.pdf)
2. Ramos AP, Norese La Mura RM. Lesión de arteria poplítea por luxación de rodilla. Rev Argent Cirug. 2010 [citado 2 abr 2012]; 99 (1-2): 9-12. Disponible en: [http://www.aac.org.ar/revista\\_2010.asp](http://www.aac.org.ar/revista_2010.asp)
3. Blanco Cañibano E, García Fresnillo B, Guerra Requena M. Pseudoaneurisma de la arteria poplítea como complicación de la cirugía de prótesis de rodilla: tratamiento endovascular. Angiol. 2008 [citado 2 abr 2012]; 60 (1): 49-54. Disponible en: [www.elsevier.es/ctl\\_servlet?\\_f=7016&articuloid=13189618...](http://www.elsevier.es/ctl_servlet?_f=7016&articuloid=13189618...)
4. Soto Granados M. Lesiones arteriales periféricas atendidas en un hospital militar de segundo nivel. Rev Cirug Gen. 2010 [citado 2 abr 2012]; 32(2):109-13. Disponible en: [www.medigraphic.com/pdfs/cirgen/cg-2010/cg102h.pdf](http://www.medigraphic.com/pdfs/cirgen/cg-2010/cg102h.pdf)
5. Sonneborn R, Andrade R, Bello F. Vascular trauma. Surg Clin North Am. 2009 [citado 2 abr 2012]; 76:100-15. Disponible en: <http://europepmc.org/abstract/MED/11905945/reload=0;jsessionid=hlzciLrNkayo oRvOznhS.0>

6. Morales CH, Sanabria Sierra JM. Vascular trauma in Colombia: experience of a level I trauma center in Medellín. Surg Clin North Am. 2007; 82:195-210.
7. Petroianu A, Arranches R, Alberti L. The effect of the presence of muscle tissue in a bone healing site. Rev Hosp Clin Fac Med S. Paulo J. 2004 [citado 11 jun 2011]; 59(4):193-7. Disponible en: <http://www.scielo.br/pdf/rhc/v59n4/21387.pdf>
8. Fields CE, Latifi R, Ivatury RR. Lesiones vasculares del brazo y el antebrazo. Clín Quirúrg Norteam. 2008; 82(Edic Esp):101-10.
9. Leyva JL, Rodríguez L, Arreaza Y, Isaac J. Abordaje laparoscópico de las heridas abdominales penetrantes por arma blanca. Rev Fac Méd. 2006; [citado 24 abr 2011]29(1):12-5. Disponible en: [http://www.scielo.org.ve/scielo.php?pid=S0798-04692006000100002&script=sci\\_arttext](http://www.scielo.org.ve/scielo.php?pid=S0798-04692006000100002&script=sci_arttext)

Recibido: 20 de noviembre de 2012.

Aprobado: 11 de enero de 2013.

Dr. Olides Cobas Díaz. Hospital Clínico Quirúrgico Lucía Íñiguez Landín. Holguín. Cuba.  
Correo electrónico: [ocobas@hcqho.hlg.sld.cu](mailto:ocobas@hcqho.hlg.sld.cu)