





## Concordancia clínica e histopatológica en biopsias de pacientes con desórdenes potencialmente malignos de la mucosa oral


Clinical and histopathological concordance in biopsies from patients with potentially malignant disorders of the oral mucosa

Mildred Caridad Medrano Robert <sup>1\*</sup> 

Liuba González Espangler <sup>2</sup> 

Carmen Juana Burgal Cintra <sup>3</sup> 

Yisel Rodríguez Magaña <sup>4</sup> 

Doralis Simón Secada <sup>1</sup> 

<sup>1</sup> Hospital Clínico Quirúrgico Universitario “Dr. Ambrosio Grillo Portuondo”. Santiago de Cuba, Cuba.

<sup>2</sup> Facultad de Estomatología. Santiago de Cuba, Cuba.

<sup>3</sup> Universidad de Ciencias Médicas de Santiago de Cuba, Cuba.

<sup>4</sup> Hospital Provincial Saturnino Lora. Santiago de Cuba, Cuba.

\*Autor para la correspondencia. Correo electrónico: [mildredcaridadm@gmail.com](mailto:mildredcaridadm@gmail.com)

Recibido: 21/08/2024.

Aprobado: 16/02/2025.

### RESUMEN

**Introducción:** Los desórdenes potencialmente malignos son lesiones que pueden aparecer y llegar a convertirse en cáncer, constituyen un problema de salud que responde a causas diversas y afectan a una cifra considerable de personas a nivel mundial.

### ABSTRACT

**Introduction:** Potentially malignant disorders are lesions that can appear and become cancer, which constitutes a health problem that has diverse causes and affects a considerable number of people worldwide.

**Objective:** To determine clinical and histopathological concordance in biopsies from patients with potentially

**Objetivo:** Determinar la concordancia clínica e histopatológica en biopsias de pacientes con desórdenes potencialmente malignos.

**Método:** Se realizó un estudio observacional, descriptivo y transversal en el Hospital Oncológico Conrado Benítez García, durante el periodo comprendido de enero a diciembre de 2023. Se estudió una población de 127 pacientes y una muestra seleccionada de 88 por muestreo aleatorio simple. Las variables fueron la edad, sexo, localización anatómica, impresión diagnóstica y diagnóstico histopatológico. Se emplearon métodos teóricos (analítico-sintético, inductivo-deductivo) y matemáticos-estadísticos (estadística descriptiva). Fue calculado Kappa para identificar la concordancia.

**Resultados:** El sexo femenino predominó en un 59,1 % y el grupo de 55 a 64 años de edad en un 29,5 %. El carrillo fue la localización más frecuente en el 26,9 %, seguida de la lengua con 22,4 %. Asimismo, la leucoplasia fue el desorden que se destacó en 30 pacientes; sin embargo, desde lo histopatológico fue la hiperqueratosis con 17 diagnosticados.

**Conclusiones:** La concordancia clínica e histopatológica en biopsias de pacientes con desórdenes potencialmente malignos es moderada, sustentada en las características similares y amplia variabilidad de las lesiones.

**Palabras clave:** desórdenes potencialmente malignos, biopsia, concordancia, estomatología, lesiones orales

malignant disorders.

**Method:** An observational, descriptive and cross-sectional study was carried out at Conrado Benítez García Oncological Hospital, during the period from January to December 2023. A population of 127 patients was studied and a sample of 88 was selected by simple random sampling. The variables were age, sex, anatomical location, diagnostic impression and histopathological diagnosis. Theoretical (analytical-synthetic, inductive-deductive) and mathematical-statistical (descriptive statistics) methods were used. Kappa was calculated to identify concordance.

**Results:** The female sex predominated in 59.1 % and the 55 to 64 years age group, in 29.5 %. The cheek was the most frequent location in 26.9 %, followed by the tongue with 22.4 %. Likewise, leukoplakia was the disorder that stood out in 30 patients; however, from the histopathological point of view, it was hyperkeratosis with 17 diagnosed.

**Conclusions:** The clinical and histopathological concordance in biopsies from patients with potentially malignant disorders is moderate, supported by the similar characteristics and wide variability of the lesions.

**Keywords:** potentially malignant disorders, biopsy, concordance, stomatology, oral lesions

## Introducción

Según la Organización Mundial de la Salud, los desórdenes orales potencialmente malignos (en lo adelante DOPM) consisten en cualquier anomalía de la mucosa oral que esté asociada con un riesgo estadísticamente mayor de desarrollar cáncer oral.<sup>(1)</sup> Dicha enfermedad representa la sexta causa de muerte en el mundo y generalmente está precedida de algún DOPM.<sup>(2)</sup>

En Cuba, el cáncer oral se ha mantenido dentro de los diez primeros tipos de cáncer en el hombre. En los últimos años se ha visto un incremento del diagnóstico en etapa avanzada, por lo que se convirtió en la segunda causa de años potencialmente perdidos.<sup>(3)</sup> Ocupa además el quinto lugar entre las enfermedades estomatológicas, y se considera un antecedente que afecta la calidad de vida de los seres humanos; pues produce alteraciones permanentes en el complejo bucal, con gran repercusión sanitaria, social y económica.<sup>(4)</sup>

Asimismo, en la provincia de Santiago de Cuba la prevalencia del cáncer bucal es igual a la del país, debido a que los pacientes con dicha enfermedad son diagnosticados en estadios avanzados; es decir, solo 40 % de los casos son detectados cuando todavía es curable.<sup>(5)</sup> Por lo anteriormente expuesto la prevención del cáncer oral es uno de los pilares primordiales del trabajo del estomatólogo.

Por otra parte, los DOPM afectan alrededor de 5-15 % de la población general y, aunque la mayoría son benignas, muchas tienen características similares a las malignas; sin embargo, no es posible diferenciarlas solo con el examen clínico. Es por ello que es necesaria la toma de una muestra, a través de un procedimiento quirúrgico, denominado biopsia.<sup>(6)</sup>

La biopsia es el proceso donde se obtiene una muestra de tejido vivo para estudiarlo al microscopio y determinar el tipo histológico de DOPM o de cáncer, el grado de diferenciación celular, la cohesión entre células neoplásicas, los límites del tumor y otros parámetros como grado de proliferación celular, si se analiza con técnicas de inmunohistoquímica.<sup>(6)</sup> En Cuba forma parte de un proceder que se realiza como parte del Programa de Detección del Cáncer Bucal (conocido como PDCB),<sup>(7)</sup> posterior a la detección de cualquier alteración de la mucosa bucal con evolución mayor de 21 días, o para confirmar la presencia de un DOPM o una lesión cancerígena.

Ante la presencia de alguna lesión en la mucosa bucal, la biopsia es el método de estudio más frecuente, en ella la muestra es obtenida y luego se fija en formol al 10 %, para posteriormente ser analizada en el departamento de anatomía patológica, donde se emite el diagnóstico definitivo.<sup>(6,7)</sup> Dicha muestra es acompañada de un diagnóstico presuntivo que emite el estomatólogo acorde a sus características clínicas, el cual tiene un gran impacto sobre la detección temprana de los DOPM y por tanto en la detección precoz del cáncer bucal.

Durante este proceso algunos autores<sup>(8,9,10,11,12)</sup> señalan ciertas discrepancias en cuanto al diagnóstico presuntivo y el anatomopatológico, lo cual apunta a la necesidad de indagar sobre el tema a fin de ser más certeros en los diagnósticos clínicos y someter a la biopsia a los pacientes que realmente lo requieran. Es por ello que se realiza la presente investigación la cual persigue, determinar la concordancia clínica e histopatológica en biopsias de pacientes con desórdenes potencialmente malignos.

## **Método**

Se realizó un estudio observacional, descriptivo y transversal en el Hospital Oncológico Conrado Benítez García, durante el periodo comprendido de enero a diciembre de 2023.

El universo estuvo conformado por los 127 pacientes con DOPM a los cuales se les procesó una biopsia en el centro y periodo antes señalado, de estos fueron seleccionados 88 por muestreo aleatorio simple.

Las variables analizadas fueron las siguientes:

- Edad (dividida en grupos de edad)
- Sexo (femenino y masculino)
- Localización anatómica (incluyó la localización en la mucosa de la lesión, describiéndose el carrillo, lengua, labio, reborde alveolar, paladar blando, paladar duro, suelo de boca, encía adherida y surco vestibular).

- Impresión diagnóstica (diagnóstico clínico presuntivo del DOPM que sugiere el estomatólogo, tales como leucoplasia, carcinoma epidermoide, fibroma, papiloma escamoso, lipoma, liquen plano, nevus, épulis fisurado y lesión traumática).
- Diagnóstico histopatológico (conclusiones del estudio microscópico de las estructuras morfológicas del tejido visualizado por el patólogo).

Se asumió como método universal de investigación el dialéctico materialista y, de manera particular, métodos teóricos (analítico-sintético, inductivo-deductivo) y matemáticos-estadísticos (estadística descriptiva).

La información se obtuvo del informe de biopsia del departamento de anatomía patológica del centro antes mencionado. Luego se procesó automáticamente, a través del paquete estadístico SPSS versión 21,0 y se emplearon medidas de resumen para variables cualitativas como el porcentaje. Se aplicó la prueba de kappa (coeficiente de correlación) para determinar el nivel de concordancia; el cual se analizó según la escala de Landis y Koch citados por Sisalema-Aguilar y colaboradores,<sup>(12)</sup> con un nivel de significación ( $\alpha$ ) de 0,05.

- Kappa > 0,8: Indicó un nivel de concordancia casi perfecto.
- Kappa > 0,6: Indicó un nivel de concordancia considerable.
- Kappa > 0,4: Indicó un nivel de concordancia moderado.
- Kappa > 0,2: Indicó un nivel de concordancia aceptable.
- Kappa > 0: Indicó un nivel de concordancia bajo.
- Kappa < 0: Indicó ausencia de concordancia.

Desde el punto de vista ético, la presente investigación forma parte de un proyecto de investigación registrado, de modo que se aprobó por el Comité de ética de las investigaciones en salud y fue solicitada previamente la aprobación de dirección del centro.

## Resultados

La tabla I muestra la distribución según edad y sexo de los pacientes con DOPM seleccionados. Se observó un predominio del sexo femenino y el grupo de 55 a 64 años de edad, representados por 59,1 y 29,5 % respectivamente.

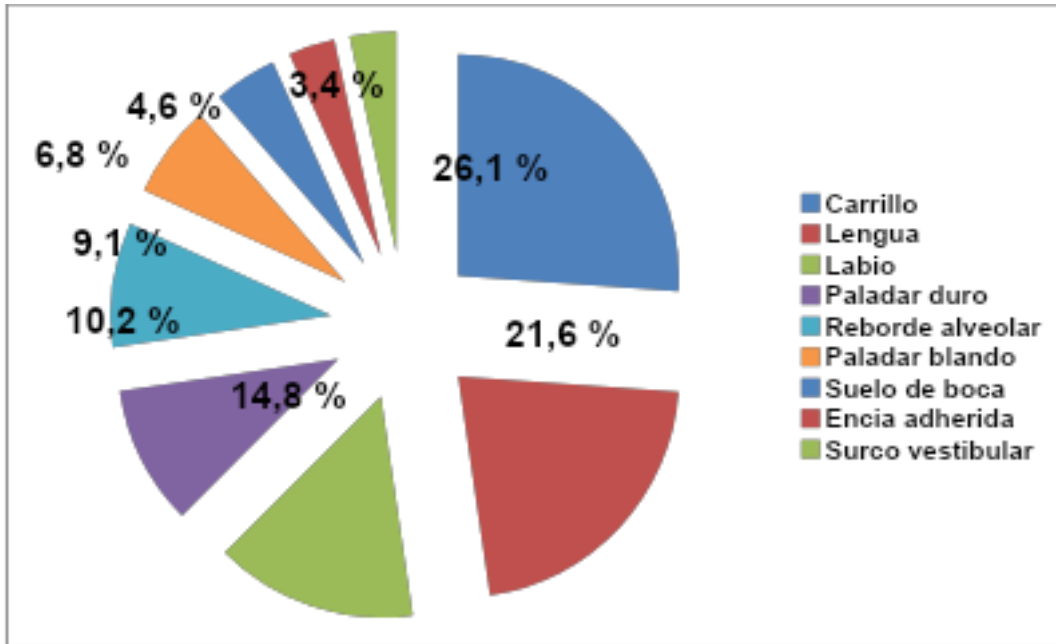
**Tabla I.** Distribución de pacientes con desórdenes orales potencialmente malignos según grupo de edades y sexo.  
Hospital Oncológico Conrado Benítez García. Santiago de Cuba. Enero-diciembre de 2023

Grupo de edades (años)	Sexo				Total	
	Femenino		Masculino		No.	%*
	No.	%	No.	%		
5-14	4	57,1	3	42,9	7	7,9
15-24	3	75,0	1	25,0	4	3,4
25-34	1	50,0	1	50,0	2	2,3
35-44	6	54,5	5	45,5	11	12,5
45-54	9	69,2	4	30,8	13	14,8
55-64	13	50,0	13	50,0	26	29,5
65-74	14	63,6	8	36,4	22	25,0
75 y más	2	66,7	1	33,3	3	3,4
<b>Total</b>	<b>52</b>	<b>59,1</b>	<b>36</b>	<b>40,9</b>	<b>88</b>	<b>100,0</b>

% calculado sobre la base del total de filas, \*% calculado sobre la base del gran total

Fuente: Informe de biopsia

El gráfico 1 resume la distribución de los DOPM en los pacientes seleccionados, según localización anatómica. Se destacó el carrillo como la más frecuente en 26,9 %, seguida de la lengua con 22,4 %. La zona menos afectada la constituyó el surco vestibular con 2,24 %.



Fuente: Informe de biopsia

**Gráfico 1.** Distribución de los pacientes con desórdenes orales potencialmente malignos, según localización anatómica.

La tabla II muestra la concordancia entre la impresión diagnóstica y el diagnóstico histopatológico en los pacientes seleccionados; con un valor de Kappa de 0,49 se revela una concordancia moderada, resultado estadísticamente significativo. Desde el punto de vista clínico predominó la Leucoplasia en 30 pacientes y en el histopatológico la hiperqueratosis, con 17 diagnosticados.

**Tabla II.** Concordancia entre los diagnósticos clínico e histopatológico en los pacientes con desórdenes orales potencialmente malignos.

Impresión diagnóstica	Diagnóstico histopatológico											Total
	Leucoplasia	Carcinoma epidermoide	Papiloma escamoso	Lipoma	Granuloma	Hiperqueratosis	Liquen plano	Pigmento exógeno	Nevus	Épulis fisurado	Displasia	
Leucoplasia	11	0	0	0	0	17	0	0	0	0	2	30
Fibroma	0	0	4	0	8	0	0	0	0	0	0	12
Carcinoma epidermoide	0	10	0	0	0	0	0	0	0	0	0	10
Papiloma escamoso	0	0	3	0	0	0	0	0	0	0	0	3
Lipoma	0	0	0	4	0	0	0	0	0	0	0	4
Liquen plano	0	0	0	0	0	0	2	0	0	0	0	2
Nevus	0	0	0	0	0	0	0	9	9	0	0	18
Épulis fisurado	0	0	0	0	0	0	0	0	0	8	0	8
Lesión traumática	0	1	0	0	0	0	0	0	0	0	0	1
<b>Total</b>	<b>11</b>	<b>11</b>	<b>7</b>	<b>4</b>	<b>8</b>	<b>17</b>	<b>2</b>	<b>9</b>	<b>9</b>	<b>8</b>	<b>2</b>	<b>88</b>

Kappa=0,49;  $p \leq 0,001$

## Discusión

La mucosa bucal se caracteriza por ser un tejido húmedo que tapiza la cavidad bucal que brinda protección, facilita la secreción, regula la temperatura y permite la absorción. Desde el punto de vista histológico, está constituida por un epitelio escamoso estratificado y un tejido conectivo subyacente, llamado lámina propia.<sup>(13)</sup> Ciertamente es debido a dichas características y a las



funciones que desempeña, está expuesta a desarrollar DOPM, los cuales pueden variar en dependencia de aspectos epidemiológicos.

Según la edad, es mucho más frecuente observar DOPM en los adultos que en jóvenes.<sup>(13)</sup> Autores como Hernández y colaboradores,<sup>(14)</sup> en su casuística encontraron este tipo de desórdenes en el grupo etario mayor de 60 años para un 1,42 %, seguido del grupo de 35 a 59 años con un 1,1 %, lo cual coincide con los resultados de la actual serie. En este contexto los autores del presente artículo consideran que estas edades son más vulnerables debido al uso de prótesis dentales, a la cronicidad de hábitos tóxicos y al arraigamiento de otros factores de riesgo de estas lesiones.

Con respecto al sexo, aunque la bibliografía consultada no es muy específica en cuanto a la predilección de los DOPM por un sexo, si refiere que el cáncer bucal es más frecuente en los hombres.<sup>(5,13)</sup> Los autores reportan que en los últimos 10 años la tasa de incidencia se encuentra entre 7,8 y 11,3 por cada 100 000 hombres y entre 2,9 y 4,7 por cada 100 000 mujeres (existe una razón de 3 hombres por mujer).<sup>(14)</sup>

En la presente serie predominaron las féminas, y esto puede estar en relación a que son las que más se preocupan por su salud bucal; esto lo demuestra estudio realizado en el área estomatológica.<sup>(1)</sup> Lo anterior pudiera ser la razón que los cánceres confirmados sean más en los hombres que no acuden a tiempo a las consultas. Sin embargo, algunos autores como Navas Aparicio<sup>(10)</sup> y Boza Oreamuno,<sup>(11)</sup> y colaboradores reportaron, coincidentemente con este estudio que las mujeres mostraron mayor índice de aparición de DOPM.

Otros autores concuerdan con la opinión que el sexo femenino es el más afectado con este tipo de desórdenes, como es Díaz del Mazo y colaboradores,<sup>(5)</sup> en Santiago de Cuba; los que lo asocian fundamentalmente al mayor número de eventos psicológicos o asociados a cambios hormonales que influyen en ellas, tales como: el embarazo y la menopausia y el estrés. Lo anterior es debido al aumento de la frecuencia de fragilidad capilar, cambios de las mucosas y alteraciones psicósomáticas, tanto las que producen el estrés como las que aparecen durante y después del climaterio, las que tienen influencia sobre los tejidos bucales al alterar la irrigación, el flujo salival y la tasa de anticuerpos circulantes.

Por su parte, la localización es un aspecto esencial para desarrollar los DOPM, además puede variar según el tipo de lesión. De forma general, las comisuras labiales, la lengua y piso de boca son las más frecuentes;<sup>(12,13,14)</sup> esto coincide con los resultados descritos en la actual casuística. En relación a los tipos de DOPM más frecuentes, Ipaguirre y su equipo de investigación<sup>(15)</sup> refieren que la leucoplasia (placa blanca de la mucosa oral que no puede ser removida por raspaje y que no puede ser caracterizada clínica o patológicamente como cualquier otra enfermedad) es el DOPM más común de la mucosa oral representando el 85 %; sin embargo, aunque fue la impresión diagnóstica más común en la presente serie, solo coincidieron algunas de ellas con el diagnóstico histopatológico.

Lo anterior es debido a que son lesiones que se confunden clínicamente con las hiperqueratosis; la cual fue la conclusión diagnóstica más frecuentemente encontrada en los pacientes en estudio. Otras enfermedades clínicas que pueden presentarse como lesiones blancas en la cavidad bucal lo constituyen la psoriasis, el lupus eritematoso discoide crónico, reacciones liquenoides con marcada similitud clínica e histopatológica al liquen plano; pero una vez identificada la causa física o química y su carácter reversible, se realiza el diagnóstico diferencial.<sup>(9)</sup>

Ciertamente el análisis histopatológico en los DOPM es una herramienta indispensable para el diagnóstico definitivo en el tratamiento a las mismas, pero estas deben estar basadas en un diagnóstico clínico con el fin de correlacionarlos.<sup>(8)</sup> Asimismo, el conocimiento de las patologías en la mucosa oral y su correcto diagnóstico son aspectos fundamentales en el área de estomatología, pues estudios han demostrado que los estomatólogos fracasan en la detención o identificación este tipo de lesiones, especialmente el cáncer bucal,<sup>(1)</sup> debido, no solo a falta de conocimientos, sino también a la variabilidad de una enfermedad.

El presente artículo aporta los elementos necesarios para revelar una problemática que se presenta en la actualidad, donde se realizan biopsias (proceso invasivo) en los casos donde no era necesario, procedimiento que está protocolizado en el PDCB; sin embargo, son pocos los casos donde coinciden los diagnósticos, lo que alerta sobre la necesidad de reforzar las habilidades en los estomatólogos para distinguir los DOPM.

## Conclusiones

La concordancia clínica e histopatológica en biopsias de pacientes con desórdenes potencialmente malignos es moderada, sustentada fundamentalmente en las características similares y a su vez amplia variabilidad de las lesiones que requieren experticia por parte del profesional que indica la biopsia.

## Referencias bibliográficas

1. Iparraguirre MF, Fajardo X, Carneiro E, Couto PH. Desordenes orales potencialmente malignos- Lo que el odontólogo debe conocer. Rev Estomatol Herediana. 2020 [citado 07/08/2024];30(3):216-223. Disponible en:

[http://www.scielo.org.pe/scielo.php?script=sci\\_arttext&pid=S1019-43552020000300216&lng=es](http://www.scielo.org.pe/scielo.php?script=sci_arttext&pid=S1019-43552020000300216&lng=es)

2. Laplana de la Torre Y, Cadenas Freixas JL. Prevención del cáncer bucal en el Policlínico Comunitario Arturo Puig Ruiz de Villa. Rev Hum Med. 2020 [citado 11/08/2024];20(2):382-400. Disponible en:

[http://scielo.sld.cu/scielo.php?script=sci\\_arttext&pid=S1727-81202020000200382&lng=es](http://scielo.sld.cu/scielo.php?script=sci_arttext&pid=S1727-81202020000200382&lng=es)

3. Torres Rosas R, Torres Gómez N, Hernández Juárez J, Pérez Cervera Y, Hernández Antoni A, Argueta Figueroa L. Epidemiología reportada de cáncer de labio, cavidad oral y orofaringe en México. Rev Méd Inst Mex Seg Soc. 2020 [citado 07/10/2024];58(4):494-507. Disponible en:

<https://www.redalyc.org/journal/4577/457768632017/html/>

4. Fernández González L, Peñalvo JL, Seuc Jo HA, Gálvez Medina D, Martínez Morales M, Losada Gandarilla D. Carga por mortalidad del cáncer de labio, cavidad bucal y faringe. Rev Finlay. 2022 [citado 11/08/2024];12(4). Disponible en:

<https://revfinlay.sld.cu/index.php/finlay/article/view/1194>

5. Díaz del Mazo L, Ferrer González S, Vicente Botta B, Perdomo Estrada C. Aspectos clínicos, epidemiológicos e histopatológicos de pacientes con lesiones en la mucosa bucal. Medisan. 2023 [citado 11/08/2024];27(5). Disponible en:

<https://medisan.sld.cu/index.php/san/article/view/4429>

6. Socorro Castro C, Fumero Roldán L. Los métodos de estudio anatomopatológicos desde una mirada histórica, social y contextualizada. Medisur. 2020 [citado 11/08/2024];18(5):762-771.

Disponible en:

[http://scielo.sld.cu/scielo.php?script=sci\\_arttext&pid=S1727-897X2020000500762&lng=es](http://scielo.sld.cu/scielo.php?script=sci_arttext&pid=S1727-897X2020000500762&lng=es)

7. Vázquez Vega MJ, Aguiar Sanabria R. El programa de detección del cáncer bucal, herramienta indispensable para disminuir su prevalencia. Medisur. 2015 [citado 11/08/2024];13(3):347-349.

Disponible en:

[http://scielo.sld.cu/scielo.php?script=sci\\_arttext&pid=S1727-897X2015000300003&lng=es](http://scielo.sld.cu/scielo.php?script=sci_arttext&pid=S1727-897X2015000300003&lng=es)

8. Ramírez Suarez R, Morales Basulto RD, Morales Paz YR, Rivero Pérez O, Revuelta CM, Lazo Nodarse R. Concordancia clínica e histopatológica de lesiones blancas en cavidad bucal. AMC. 2023 [citado 11/08/2024];27. Disponible en:

[http://scielo.sld.cu/scielo.php?script=sci\\_arttext&pid=S1025-02552023000100074&lng=es](http://scielo.sld.cu/scielo.php?script=sci_arttext&pid=S1025-02552023000100074&lng=es)

9. Navas Aparicio MC. Congruencia Diagnóstica Clínica-Histopatológica de Lesiones en Cavidad Oral, en la Facultad de Odontología, Universidad de Costa Rica, en el Período 2016-2019. Int J Odontostomat. 2024 [citado 11/08/2024];18(1):41-50. Disponible en:

[http://www.scielo.cl/scielo.php?script=sci\\_arttext&pid=S0718-381X2024000100041&lng=es](http://www.scielo.cl/scielo.php?script=sci_arttext&pid=S0718-381X2024000100041&lng=es)

10. Navas Aparicio MC, Hernández Rivera P. Concordancia del diagnóstico clínico y el diagnóstico histopatológico de lesiones en tejidos blandos de cavidad oral. Rev Biomédica. 2021 [citado 11/08/2024];32(2). Disponible en: <https://dialnet.unirioja.es/descarga/articulo/7980541.pdf>

11. Boza Oreamuno YV, López Soto A. Correlación del diagnóstico clínico e histopatológico de lesiones de la mucosa oral entre 2008-2015 en la Universidad de Costa Rica. *Odovtos*. 2021 [citado 11/08/2024];23(3):128-136. Disponible en:

[http://www.scielo.sa.cr/scielo.php?script=sci\\_arttext&pid=S2215-34112021000300128&lng=en](http://www.scielo.sa.cr/scielo.php?script=sci_arttext&pid=S2215-34112021000300128&lng=en)

12. Sisalema Aguilar I, Silva Mata MA, Ramos Argilagos M. Evaluación de concordancia entre médicos sobre prioridades de urgencias médicas mediante coeficiente kappa de fleiss. *Rev Cubana Inv Bioméd*. 2023 [citado 21/08/2024];42(2). Disponible en:

<https://revibiomedica.sld.cu/index.php/ibi/article/view/3029>

13. Cuapio Ortiz AA, Tiol Carrillo A, Muñoz Pineda A. Prevalencia de lesiones en mucosa bucal y su relación con condición sistémica, edad y sexo. *Rev ADM*. 2024 [citado 07/09/2024];81(1):26-38. Disponible en: <https://www.medigraphic.com/pdfs/adm/od-2024/od241f.pdf>

14. Hernández Cuétara L, Ramírez Ramírez R, Serrano Díaz B, Fernández Queija Y. Lesiones cancerígenas y precancerosas bucales. Factores de riesgos asociados. Policlínico Bernardo Posse. Año 2017. *Rev Med Electrón*. 2019 [citado 21/08/2024];41(3):618-627. Disponible en:

[http://scielo.sld.cu/scielo.php?script=sci\\_arttext&pid=S1684-18242019000300618&lng=es](http://scielo.sld.cu/scielo.php?script=sci_arttext&pid=S1684-18242019000300618&lng=es)

### **Conflicto de intereses**

Los autores no declaran conflicto de intereses

### **Financiamiento**

La presente investigación no contó con financiamiento.

Contribución de los autores

Conceptualización: Mildred Caridad Medrano Robert.

Curación de datos: Mildred Caridad Medrano Robert, Carmen Juana Burgal Cintra, Yisel Rodríguez Magaña, Doralis Simón Secada.

Análisis formal: Mildred Caridad Medrano Robert, Liuba González Espangler.

Investigación: Mildred Caridad Medrano Robert, Carmen Juana Bural Cintra, Yisel Rodríguez Magaña, Yisel Rodríguez Magaña, Doralis Simón Secada.

Metodología: Liuba González Espangler.

Administración del proyecto: Liuba González Espangler.

Recursos: Doralis Simón Secada.

Software: Doralis Simón Secada.

Supervisión: Liuba González Espangler

Validación: Doralis Simón Secada

Visualización: Mildred Caridad Medrano Robert Doralis Simón Secada

Redacción – borrador original: Mildred Caridad Medrano Robert, Yisel Rodríguez Magaña,

Redacción – revisión y edición: Liuba González Espangler.



Esta obra está bajo [una licencia de Creative Commons Reconocimiento-  
No Comercial 4.0 Internacional.](https://creativecommons.org/licenses/by-nc/4.0/)