


Ameloblastoma mandibular convencional en etapa avanzada

Conventional mandibular ameloblastoma in advanced stage

Arelis Rabelo Castillo 

Kitui Country Referral Hospital, Kenia.

*Autor para la correspondencia. Correo electrónico: arabelocastillo@gmail.com

Recibido: 02/04/2021.

Aceptado: 05/06/2021.

RESUMEN

El ameloblastoma es un tumor odontogénico benigno, localmente invasivo y recidivante. Afecta principalmente al hueso mandibular. Se caracteriza por un crecimiento lento, asintomático y deformante. Por su agresividad y su capacidad de infiltración es difícil la toma de decisión sobre un tratamiento conservador o radical. Se trata de un paciente masculino de 38 años de edad, raza negra, con antecedentes de salud, el cual fue remitido al servicio de Cirugía Maxilofacial del Hospital de Kitui, Kenia, por presentar un aumento de volumen en la región mandibular derecha, el cual le imposibilitaba realizar funciones básicas como la masticación. El resultado de la biopsia primaria fue ameloblastoma mandibular. Tras la eliminación del tumor fue necesario la colocación de una placa de titanio para restituir el cuerpo y la articulación temporomandibular perdidos. El diagnóstico temprano de esta entidad permite conservar la integridad de la mucosa y estructuras bucales.

Palabras clave: tumor odontogénico, ameloblastoma, informes de casos

ABSTRACT

Ameloblastoma is a benign, locally invasive and recurrent odontogenic tumor. It mainly affects the mandibular bone. It is characterized by slow, asymptomatic and deforming growth. Because of its aggressiveness and infiltration capacity, it is difficult to make a decision about conservative or radical treatment. This is a 38-year-old black male patient with a nonremarkable medical history who was referred to the Maxillofacial Surgery Department of Kitui Hospital, Kenya, for presenting an increase in volume in the right mandibular region, which made it impossible for him to perform basic functions such as chewing. The result of the primary biopsy was mandibular ameloblastoma. After removal of the tumor it was necessary to place a titanium plate to restore the lost body and temporomandibular joint. Early diagnosis of this entity allows preserving the integrity of the mucosa and oral structures.

Keywords: odontogenic tumor, ameloblastoma, case reports

Introducción

El ameloblastoma es una neoplasia benigna originada del órgano del esmalte del tejido dental, que a pesar de su agresividad local y potencial de recurrencia regional, puede sufrir en algunos casos una transformación maligna y provocar metástasis. Fue descrito por primera vez en 1827 por Cusack y en 1885 Malassez introdujo el término “adamantinoma”. En 1930, Ivey y Churchill proponen el término aceptado actualmente ameloblastoma y en 1937 Robinson lo describe como un tumor benigno generalmente unicéntrico, no funcional, de crecimiento intermitente y clínicamente persistente.^(1,2)

La Organización Mundial de la Salud (OMS) lo definió en 1991 como un tumor benigno localmente invasivo, con una alta tendencia a la recurrencia, que consiste en una proliferación de epitelio odontogénico sobre un estroma fibroso. Se piensa que estos tumores se originan a partir de los ameloblastos, ya que estas células tienen un origen epitelial y pueden expresar amelogenina, precursor del esmalte.⁽³⁾

El ameloblastoma representa el 11% de los tumores odontogénicos y el 1% de los tumores y quistes a nivel de los maxilares. Su localización más frecuente es mandibular, con predominio del ángulo y rama mandibulares. Epidemiológicamente se evidencia entre la segunda y quinta década de la vida, sin predominio de raza, ni género. Su etiología puede estar determinada por varios factores; entre ellos se destaca que el 25% de estas neoplasias están asociadas a órganos dentales incluidos, infecciones, restos de quistes odontogénicos, traumatismos locales y virus del papiloma.^(4,5)

Es la neoplasia más frecuente en algunas zonas como China y África, mientras que es el segundo más común en Estados Unidos y Canadá. La incidencia global se ha estimado en 0,5 casos por millón de personas/año.^(6,7,8) Dentro de las características clínicas se destacan la pérdida de piezas dentales, maloclusión, parestesia, dolor, invasión de los tejidos blandos, deformidad facial, limitación en la apertura bucal, dificultad en la masticación y obstrucción de las vías aéreas.⁽⁹⁾

Radiográficamente se caracteriza por áreas uniloculares o multiloculares circunscritas por un halo radiopaco o imágenes radiolúcidas claramente delimitadas, que puede estar asociado a un diente retenido. Las modalidades de tratamiento del ameloblastoma incluyen la electrocauterización, criocirugía, agentes esclerosantes, curetaje y resección total con márgenes de seguridad. La amplia resección de la mandíbula es usualmente recomendada para estadios avanzados de la enfermedad.⁽¹⁰⁾

El objetivo de este trabajo es ejemplificar el manejo de un ameloblastoma multilocular de gran tamaño, a través de la realización de una hemimandibulectomía y colocación de una placa de titanio. Además de destacar la necesidad del diagnóstico temprano y certero de la entidad, evitando así tener que recurrir a tratamientos radicales que producen deformidades visibles y psicológicas al paciente.

Presentación de Caso

Paciente masculino de 38 años de edad, raza negra, procedente de Siaya, con antecedentes de salud. Acudió a servicio de Cirugía Maxilofacial de Kitui Country Referral Hospital, Kenia, por presentar un aumento de volumen, de más de 6 años de evolución, en la región mandibular derecha. Al interrogatorio, el paciente refirió molestias al masticar y tragar, sin dolor y crecimiento progresivo del tumor. Niega presentar hábitos tóxicos, alergias o cualquier otro dato de interés.

Al examen físico extraoral se constató una asimetría facial, producto a una masa tumoral que abarcaba toda la hemimandíbula derecha, con integridad de la piel de la zona.

En el examen intraoral, había ausencia de estructuras dentarias posteriores de ese lado, mucosa sangrante, enrojecidas y con indentaciones producto el trauma producido por los dientes superiores sobre la superficie tumoral.

En los estudios realizados de sangre, orina, los ultrasonidos (cervical, abdominal, renal y de próstata), no se obtuvieron datos relevantes. En el resultado de la tomografía realizada se observó una imagen expansible, multilocular, que ocupaba toda la región mandibular derecha, con dimensiones de 6,95 x 10,6 x 7,71 cm. No presentaba adenopatías asociadas y se conservaba la integridad de los tejidos blandos. El resto de las estructuras estaban normales. La biopsia incisional y el BAAF (biopsia aspirativa con aguja fina) realizados dieron como resultado ameloblastoma mandibular.

Se realizó resección en bloque de toda la hemimandíbula derecha con desarticulación para remover el tumor. Posteriormente y de manera inmediata se colocó una placa de reconstrucción de titanio de 2,7 mm, para tratar de mantener la simetría facial durante el tiempo de recuperación y de planificación de la reconstrucción ósea secundaria. En la fig. 1 aparecen imágenes del paciente.

En este caso no se pudieron realizar más estudios complementarios por la imposibilidad de acceder a los servicios correspondientes. El diagnóstico tardío en este paciente conllevó a la pérdida de más del 50% del tejido óseo mandibular, necesarios para mantener la funcionalidad del sistema estomatognático.

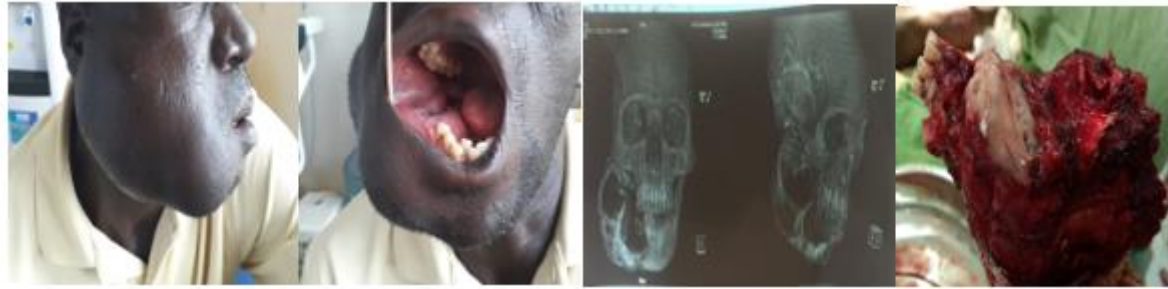

Fig. 1. Aspecto extraoral, intraoral, radiográfico y tumoral de la lesión en el paciente

Discusión

En enero del 2017 se publica la cuarta clasificación de la OMS con respecto a los tumores de cabeza y cuello, y en la cual el ameloblastoma se ve ligeramente afectado debido a los avances en el campo de la genética en asociación a este tumor. El debate se desarrollaba en torno al comportamiento benigno o maligno, debido a su agresividad local y su tendencia a la recidiva. Finalmente se mantiene como un ente benigno, a pesar de su variante de comportamiento mucho más agresivo.

La clasificación del 2005 de la OMS lo clasificó en 4 subtipos: ameloblastoma sólido/multiquístico (ameloblastoma convencional): es el tipo más común de presentación. Presenta una proliferación celular neoplásica inherente con invasión transmural. Se han descrito 6 subtipos histológicos, folicular, plexiforme, acantomatoso, de células basales, de células granulares, de células claras y desmoplásico, aunque la evidencia actual no sugiere que estos tengan influencia en el tratamiento o en el pronóstico.

Ameloblastoma uniquístico: representa el 5-15% de los casos y es el que más afecta a la población joven. Posee variaciones histológicas intraluminal e intramural.

Ameloblastoma extraóseo/periférico: representa solo un 1% y se da predominantemente entre la 5ª y la 7ª décadas de la vida.

Ameloblastoma desmoplásico (subtipo histológico): actualmente recogido en la literatura unos 100 casos escasos.^(1,3,11)

La clínica del ameloblastoma en general se caracteriza principalmente por la falta de dolor que acompaña al crecimiento, pero cada una de sus variantes presenta características individuales como una malignización precoz o una mayor recurrencia. Cuando ha adquirido suficiente volumen se presentan las manifestaciones clínicas descritas.^(1,9)

En el tipo convencional, es característico observar una imagen radiolúcida multilocular, también llamada “en pompa de jabón” o en “panal de abejas”, y que aparezca de manera unilocular es menos probable. En el tipo uniuístico, encontramos una zona radiolúcida unilocular bien definida y a menudo asociada a un diente no erupcionado, siendo más frecuente un tercer molar a nivel mandibular. Por último, en el tipo extraóseo, podríamos observar radiográficamente una erosión superficial o una depresión ósea según la evolución. Generalmente se detectan de manera casual en una ortopantomografía, pero tras su hallazgo la tomografía computarizada (TC) será la que nos dará información del avance y tamaño del tumor, aclarándonos a qué estructuras anatómicas vecinas podría estar afectando.^(1,4,5)

Otros autores plantean que es posible combinar diferentes modalidades de imágenes para la evaluación y planificación del tratamiento. Incluyendo radiografías de película simples, tomografías computarizadas de haz cónico (CT), CT convencional, resonancia magnética (MRI) e imagen funcional que combine tomografía por emisión de positrones (PET) con CT convencional (PET/CT).^(12,13)

La técnica de tratamiento conservadora implica la enucleación/curetaje de la cavidad ósea, osteotomía u otras terapias auxiliares tales como la crioterapia o la solución de Carnoy. La solución de Carnoy es un solvente compuesto por etanol, cloroformo, ácido acético y ácido fénico como componentes principales y su uso se rescinde al ámbito maxilofacial ya que su último fin es reducir la recurrencia de quistes o tumores mediante la destrucción de las células de la pared del maxilar. El tratamiento radical conlleva una intervención radical con márgenes apropiados, a través de osteotomía segmentaria o mandibulectomía/maxilectomía parcial o total.^(12,14)

La tasa de recidiva varía según el tipo de lesión y la modalidad quirúrgica, que va del 7-25% después de la cirugía y del 20-30% para los tratamientos conservadores.⁽⁵⁾

Otros autores plantean que los márgenes de seguridad deben ser de $\pm 1,5$ cm. Normalmente, estas intervenciones quirúrgicas se asocian a problemas graves para el paciente, como, por ejemplo: disfunción masticatoria, mutilaciones, deformidades faciales y movimientos anormales mandibulares. En el plan de tratamiento se debe incluir la rehabilitación del paciente

para devolverle la capacidad funcional, anatómica y estética. Para este fin se utilizan placas metálicas de reconstrucción, injertos óseos y materiales aloplásticos.

Las placas de reconstrucción aportan mayor estabilidad a los maxilares e injertos, por lo que es indicado su uso simultáneo en casos de reabsorción ósea avanzada.⁽¹⁵⁾ Evitan además el colapso de los fragmentos óseos, conservan las dimensiones faciales, se pueden utilizar como soporte para futuras reconstrucciones, utilizando colgajos microquirúrgicos de tibia o peroné, injertos de cresta iliaca o costilla entre otros antes mencionados.⁽¹⁶⁾

En resumen, el ameloblastoma es una enfermedad que si no es diagnosticada precozmente puede provocar importantes alteraciones en el organismo humano y consecuencias devastadoras para la salud. El tratamiento radical es el de elección para los de gran dimensión. El uso de placas de titanio reconstructivas para estas resecciones amplias le devuelve al paciente la función mandibular perdida, conservar espacio para futuras reconstrucciones óseas y evitar el colapso de los tejidos después de estas intervenciones.

La mandíbula y sus estructuras dentarias son pilares fundamentales para la simetría facial. El desconocimiento de la población sobre la evolución y agresividad de los tumores odontogénicos, en este caso el ameloblastoma (tumor más frecuente en África) puede significar afectaciones serias en el estado de salud bucal de la población. Es necesario llevar a cabo acciones preventivas, mejorar la accesibilidad a los servicios de salud y brindarle a la población los conocimientos que necesitan para evitar que estos tumores benignos lleguen a estadios avanzados o a malignizarse.

Referencias Bibliográficas

1. Benítez FJ, Gallardo I. Ameloblastoma: Papel de los biomarcadores inmunohistoquímicos en el diagnóstico precoz, tratamiento, recurrencia y malignización. [Tesis]. [Sevilla]: Universidad de Sevilla; 2018. 34p. Disponible en:

<https://idus.us.es/bitstream/handle/11441/77368/TFG%20FRANCISCO%20JOS%C3%89%20BEN%C3%8DTEZ%20ROJAS.pdf?sequence=1>

2. Masthan K, Anitha N, Krupaa J, Manikkam S. Ameloblastoma. J Pharm Bioallied Sci. 2015 [citado 18/05/2020]; 7(Suppl. 1):167-170. Disponible en:

<https://www.ncbi.nlm.nih.gov/pmc/articles/PMC4439660/>

3. Parmar S, Al-Qamachi L, Aga H. Ameloblastomas of the mandible and maxilla. *Curr Opin Otolaryngol Head Neck Surg.* 2016[citado 13/05/2020];24(2):148-154. Disponible en: https://journals.lww.com/co-otolaryngology/Abstract/2016/04000/Ameloblastomas_of_the_mandible_and_maxilla.11.aspx
5. Urbano del Valle S, Tovío Martínez E, López Aparicio E. Ameloblastoma multiquístico de crecimiento rápido con reconstrucción parcial. *Rev Cubana Estomatol.* 2018 [citado 15/08/2020];55(4). Disponible en: <http://www.revestomatologia.sld.cu/index.php/est/article/view/1784>
6. Cardoso da Silva HE, Ramos Costa ES, Quintão Medeiros AC, dos Santos Pereira PS. Ameloblastoma during pregnancy: a case report. *J Med Case Rep.* 2016[citado 24/02/2020];10(1):244. Disponible en: <https://jmedicalcasereports.biomedcentral.com/articles/10.1186/s13256-016-1025-1#citeas>
7. McClary AC, West RB, McClary AC, Pollack JR, Fischbein NJ, Holsinger CF, *et al.* Ameloblastoma: a clinical review and trends in management. *Eur Arch Otorhinolaryngol.* 2016[citado 09/06/2019];273(7):1649-1661. Disponible en: <https://link.springer.com/article/10.1007/s00405-015-3631-8#citeas>
8. Wadhawan R, Sharma B, Sharma P, Gajjar D. Unicystic ameloblastoma in 23 year old male. A case report. *Int J Appl Dent Sci.* 2016[citado 12/07/2020];2(4):87-92. Disponible en: <http://www.oraljournal.com/pdf/2016/vol2issue4/PartB/2-4-35-908.pdf>
9. Saghravanian N, Salehinejad J, Ghazi N, Shidel M, Razi M. A 40-years Retrospective Clinicopathological Study or Ameloblastoma in Iran. *Asian Pac J Cancer Prev.* 2016[citado 12/07/2020];17(2):619-623. Disponible en: <https://www.koreascience.or.kr/article/JAKO201610659891903.page>

10. Hernández Galvez Y, Ducasse Olivera PA, Abull Jauregui J. Ameloblastoma mandibular: resultados del tratamiento quirúrgico. Anales de la Academia de Ciencias de Cuba. 2021[citado 12/01/2021]; 11(1): e898. Disponible en:

http://scielo.sld.cu/scielo.php?script=sci_arttext&pid=S2304-01062021000100022&lng=es&tlng=es

11. de Aguiar Carneiro SC, Cavalcanti de Egito Vasconcelos B, Orestes MS, Figueiredo Leal JL, Amaral M, Freire de Melo Vasconcelos C. Hemimandibulectomía como tratamiento de Ameloblastoma Multiquístico. Acta Odontol Venezolana. 2011[citado 27/08/2020];49(3). Disponible en:

<https://www.actaodontologica.com/ediciones/2011/3/art-17/>

12. Wright JM, Vered M. Update from the 4th Edition of the World Health Organization Classification of Head and Neck Tumours: Odontogenic and Maxillofacial Bone Tumors. Head Neck Pathol. 2017[citado 28/05/2021];11(1):68-77. Disponible en:

<https://link.springer.com/content/pdf/10.1007/s12105-017-0794-1.pdf>

13. Effiom OA, Ogundana OM, Akinshipo AO, Akintoye SO. Ameloblastoma: current etiopathological concepts and management. Oral Dis. 2018[citado 15/04/2021];24(3):307-316. Disponible en: <https://onlinelibrary.wiley.com/doi/abs/10.1111/odi.12646>

14. Hoyos Cadavid AM, Piragine Araujo J, Malheiros Coutinho-Camillo C, Bologna S, Lemos Junior CA, Lourenço SV. Ameloblastoma: current aspects of the new WHO classification in an analysis of 136 cases. Surg Exp Pathol. 2019[citado 25/08/2020];2(1):17. Disponible en:

<https://link.springer.com/article/10.1186/s42047-019-0041-z#citeas>

15. Almeida R, Andrade E, Barbalho JC, Vajgel A, do Vasconcelos BC. Recurrence rate following treatment for primary multicystic ameloblastoma: systematic review and meta-analysis. Int J Oral Maxillofac Surg. 2016[citado 27/06/2020];45(3):359-367. Disponible en:

<https://www.sciencedirect.com/science/article/abs/pii/S0901502715014848>

16. López Alvarenga R, Chrcanovic BR, Horta MCR, Souza LN, Freire Maia B. Ameloblastoma Multiquístico Mandibular tratado con terapia menos invasiva. Caso clínico y revisión de la literatura. Rev Esp Cirug Oral y Maxilofac. 2010[citado 15/08/2020];32(4):172-177. Disponible en:<https://www.sciencedirect.com/science/article/pii/S1130055810700381>

17. Marcado Montañez F. Tumores mandibulares de conducta agresiva en pacientes pediátricos reconstruidos con placas de titanio (reporte de 3 casos). Rev Esp Cirug Oral y Maxilofac. 2017 [citado 25/04/2020];39(3):150-155. Disponible en:
<https://www.sciencedirect.com/science/article/pii/S1130055816300156>

Financiamiento

Autofinanciado.

Conflicto de intereses

La autora no presenta conflicto de intereses.



Esta obra está bajo [una licencia de Creative Commons Reconocimiento-](https://creativecommons.org/licenses/by-nc/4.0/)

[No Comercial 4.0 Internacional.](https://creativecommons.org/licenses/by-nc/4.0/)