

Carcinoma de *Merkel*. Presentación de un caso

Merkel cell carcinoma. Case presentation

MSc. Yohorlin M. Céspedes Fonseca^{1*}

Esp. Lilianne Dominguez Cespedes¹

Esp. Annaily Aguilera Pereira¹

MSc. Tamara Díaz Alcorta¹

Esp. Zobeida Aguirre Ulloa¹

¹Hospital Clínico-Quirúrgico Lucía Íñiguez Landín. Holguín, Cuba.

*Autor para la correspondencia. Correo electrónico: yohorlinhlg@infomed.sld.cu

RESUMEN

El carcinoma de *Merkel* es una enfermedad poco común, en la cual se presentan células malignas (cancerosas) en la piel o debajo de ella y en los folículos pilosos. Se presenta el caso de un paciente masculino de 97 años que padece de linfangitis a repetición, ingresado en el Hospital Clínico-Quirúrgico Lucía Íñiguez Landín. Holguín, Cuba, por la presencia de una lesión tumoral en cara anterior del miembro inferior derecho. Se le realizó un estudio histológico y se concluyó como un linfoma no Hodgking cutáneo (micosis fungoide en estadio II). Al remitirse a Oncología y aplicársele tratamiento con radioterapia, la respuesta se mantuvo estacionaria, por lo que se realiza una nueva revisión histológica y se concluye como un carcinoma de Merkel en un estadio clínico IIB, lo que condujo a un tratamiento con cirugía y quimioterapia.

Palabras clave: carcinoma de Merkel, quimioterapia, cáncer.

ABSTRACT

Merkel cell carcinoma is a rare and highly aggressive cancer in which malignant cancer cells develop over or beneath the skin, right in hair follicles. We report the case of a 97- year- old male patient, suffering from *lymphangitis* episodes, admitted at "Lucía Íñiguez Landín"

Hospital, Holguín, Cuba for the presence of a tumoral lesion in the anterior face of his inferior right member. A histological study concluded a not *Hodking lymphoma cutaneous* (fungoide mycosis in stage II). The patient was transferred to Oncology for radiation therapy, where answer to treatment kept stationary. Therefore, a histological recheck concluded a Stage IIB *Merkel* carcinoma led to surgery and chemotherapy.

Keywords: *Merkel* cell carcinoma, chemotherapy, cancer.

Recibido: 24/01/2019.

Aprobado: 07/03/2019.

Introducción

El cáncer de células de Merkel también se conoce como cáncer de la piel neuroendocrino o cáncer trabecular. Se caracteriza por la presencia de nódulos de aspecto firme y brillante en la piel. Se trata de un cáncer muy poco frecuente que aparece justo debajo de la piel o en los folículos pilosos. Suele manifestarse en las zonas de la piel expuestas al sol, como, por ejemplo, el cuello y la cabeza. Afecta en mayor medida a caucásicos (de raza blanca), entre 60 y 80 años de edad, pero también puede manifestarse en personas de otras razas y edades. No se conoce la causa de este cáncer, pero se cree relacionado con la exposición del sol y la supresión del sistema inmune. ^(1,2,3,4,5)

El diagnóstico y el tratamiento temprano es importante para impedir su propagación; sin embargo, es difícil diagnosticar, por su similitud con otros tipos de cáncer.

El tratamiento específico será determinado por: edad, estado general de salud y antecedentes patológicos personales, tiempo de evolución de la enfermedad y tolerancia a determinados medicamentos, procedimientos o terapias, que pueden incluir cirugía para quitar el tumor (incluyendo una porción de tejido sano y nódulos linfáticos cercanos), quimioterapia y radioterapia.⁽⁶⁾

Presentación de Caso

Paciente masculino de 97 años de edad, de la raza blanca, con antecedentes de linfangitis a repetición y una Infección de transmisión sexual (ITS), la cual no precisa (hace más menos 20 años), recibió varios tratamientos y mejoró; acudió al Hospital Clínico-Quirúrgico Lucía Íñiguez Landín, de Holguín, Cuba, el 20 de marzo del año 2012, por presentar hace 2 meses una lesión pequeña, como una pápula o ampolla en cara anterior de miembro inferior derecho, la cual fue aumentando de tamaño con una coloración rojo violácea; al mes ya tenía varias lesiones nodulares, que formaban placas (fig. 1).

Acudió al servicio de angiología donde fue valorado, se le indicó tratamiento para trastornos circulatorios y remitió a la consulta de dermatología, que valora y discute en el colectivo provincial, se decide estudio histológico, 3 semanas después la lesión cambia de coloración, se convierte en una lesión hiperpigmentada de bordes necróticos con tendencia a la ulceración central, por lo que se ingresa en el servicio de dermatología; llega el resultado del estudio histológico: Linfoma. Con este diagnóstico y acompañado de otros complementarios, se interconsulta con hematología, servicio al que es trasladado y se concluye como un Linfoma no Hodking (Micosis Fungoide grado IIB).

Se determina tratamiento con radioterapia en el servicio de oncología del Hospital Lenin. Al remitirse para Oncología por el diagnóstico, inicialmente se obtuvo una respuesta favorable, pero después la lesión se mantuvo estacionaria, con una evolución tórpida, se acordó una nueva revisión histológica y se concluyó un Carcinoma de Merkel, se valora en un equipo multidisciplinario y se decide amputación del miembro.

Antecedentes patológicos personales: ITS (no precisada).

Antecedentes patológicos familiares: no tiene.

Hábitos tóxicos: ocasionalmente, café.

Examen Físico. Signos positivos al examen físico:

Extremidades: en cara anterior de Miembro Inferior Derecho (MID), lesión en placa, de bordes bien definidos, de más menos 10 cm, con lesiones nodulares pequeñas que confluyen hacia el centro y tendencia a formar un cráter central de color negruzco con restos necróticos (fig. 1).

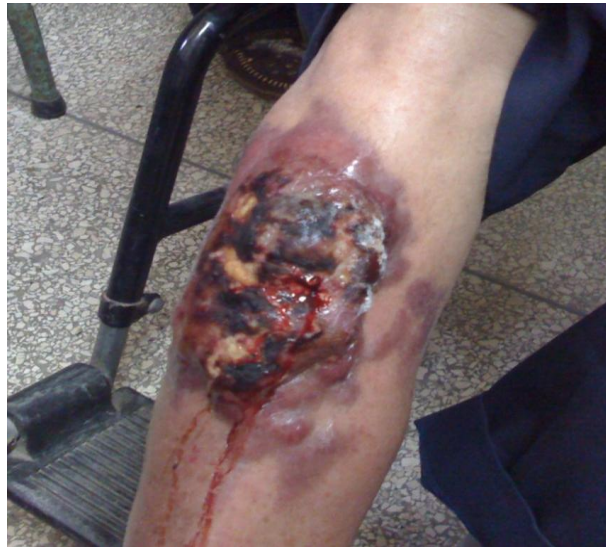

Fig. 1. Carcinoma de células de *Merkel*. La superficie mamelonada, sangrante, con área necrótica

Metodología investigativa:

-Hemograma completo

Leucocitos: $7,0 \times 10^9/L$

Hematocrito: 0,35/L

Polimorfonucleares (PMN): 0,58

Linfocitos: 0,30

Monocitos: 0,04

Eosinófilos: 0,08

Eritrosedimentación: 50 mm/h

Plaquetas: $300 \times 10^9/L$

-Química sanguínea:

Glicemia: 5 mmol/L.

Colesterol: 4 mmol/l (valores de referencia hasta 5,2 mmol/L)

Triglicéridos: 2,67 mmol/L (valores de referencia hasta 1,84 mmol/L)

Lactato deshidrogenasa (LDH): 500 UI (valores de referencia hasta 400 UI).

-Ultrasonido Abdominal: hígado de ligero a moderado aumento de su ecogenicidad, de aspecto granular fino, no hepatomegalia, vesícula de paredes finas con 4 litiasis en su interior, la mayor de 12 mm, páncreas de aspecto normal, bazo normal. Ambos riñones con ligero aumento de ecogenicidad.

-Rayos X de Tórax: normal

-Biopsia de piel. Estudio microscópico: infiltración en piel de un linfoma no *Hodking* de alto grado de malignidad. **Planteamiento Nosológico:** Carcinoma de *Merkel* (fig. 2).

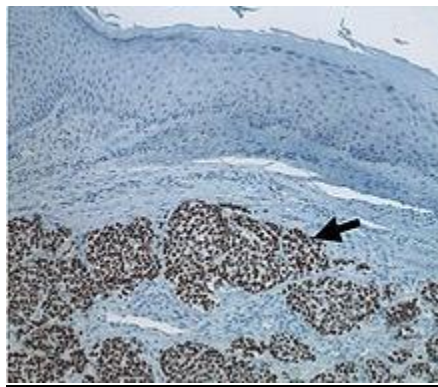


Fig. 2. Histología de células de *Merkel*

Discusión

Las células de *Merkel* elaboran hormonas y se encuentran en la capa superior de la piel. Estas células están muy cerca de las terminaciones nerviosas que reciben la sensación del tacto, es decir, funcionan como receptores táctiles; son de origen neuroectodérmico e histológicamente muestran gránulos neurosecretorios.

El carcinoma de células de *Merkel* es un tipo muy poco frecuente de cáncer de piel que se presenta cuando dichas células crecen sin control, empieza más frecuentemente en las áreas de piel expuestas al sol, especialmente la cabeza y el cuello, además de los brazos, las piernas y el tronco.

Los factores de riesgo para este tipo de carcinoma: exponerse durante mucho tiempo a la luz natural del sol o luz artificial, tener debilitado el sistema inmunitario por una enfermedad (leucemia linfocítica crónica o la infección por el VIH), tomar medicamentos inmunosupresores (trasplante de órgano), antecedentes de otro tipo de cáncer, ser mayor de 50 años de edad, varón o blanco.

El carcinoma de *Merkel* habitualmente aparece como una sola masa con las siguientes características: crece rápidamente, indolora, firme y eritematoviolácea.⁽⁷⁾

El carcinoma de células de *Merkel* suele metastizar a otras partes del cuerpo. Hasta los tumores relativamente pequeños pueden metastizar. Cuando la enfermedad se disemina, tiende a hacerlo a los ganglios linfáticos regionales (cercanos); puede extenderse también al hígado, los huesos, los pulmones y el cerebro. Empieza más frecuentemente en las áreas de piel expuestas al sol, especialmente la cabeza y el cuello, así como los brazos, las piernas y el tronco.

La exposición al sol y la debilidad del sistema inmunitario pueden influir en el riesgo de padecer de un carcinoma de células de *Merkel*.⁽⁸⁾ En el caso que nos ocupa, la enfermedad evolucionó acorde con lo descrito en la bibliografía consultada. Se ingresó por la presencia de una lesión tumoral en cara anterior de miembro inferior derecho. Se le realizó un estudio histológico y se concluyó como un linfoma no Hodgking cutáneo (micosis fungoide en estadio IIB). Al remitirse a oncología y aplicársele tratamiento con radioterapia, la respuesta se mantuvo estacionaria, por lo cual se realiza una nueva revisión histológica y se concluye como un carcinoma de *Merkel*.

Se considera un caso interesante, ya que esta entidad es totalmente infrecuente: el paciente fue escogido por ser geriátrico y mantener un buen estado general. A pesar de padecer de un carcinoma metastático de alta malignidad, no provoca alteraciones en su estado psicológico y es una lesión completamente indolora, cuya presencia es usualmente confundida con un linfoma cutáneo de células T, como ocurrió en nuestro enfermo, por lo que se dificulta su diagnóstico precoz.^(9,10,11)

En este paciente se realizó el diagnóstico en un estadio clínico IIB, con una mala respuesta al tratamiento local y sistémico. Lamentablemente, el paciente falleció al año de su diagnóstico, por lo que se determinó que se requiere de un manejo multidisciplinario desde el inicio, que incluye las especialidades de Dermatología, Hematología y/o Oncología y Psicología, además de la presencia de Trabajadores Sociales, lo cual facilitaría la evolución favorable de esta afección, así como elevar la calidad de vida en los pacientes y sus familiares. La terapéutica indicada en cada paciente debe ser individualizada, pero usando como referencia el protocolo de manejo establecido, según el estadio clínico de la enfermedad. En este caso se aplicó cirugía seguida de radioterapia en el sitio del tumor.

Referencias Bibliográficas

1. Andrea AA, Coit DG, Amin B, Busam KJ. Merkel cell carcinoma: histologic features and prognosis. *Cancer*. 2008[citado 25 jun 2017]; 113(9): 2549 – 2558. Disponible en: <https://onlinelibrary.wiley.com/doi/10.1002/cncr.23874>
2. Becker JC, Houben R, Ugurel S, Trefzer U, Pföhler C, Schrama D. MC polyomavirus is frequently present in Merkel cell carcinoma of European patients. *J Invest Dermatol*. 2009[citado 21 may 2017]; 129(1):248–250. Disponible en: <https://www.sciencedirect.com/science/article/pii/S0022202X15340550>
3. Bichakjian CK, Lowe L, Lao CD, Sandler HM, Bradford CR, Johnson TM, *et al*. Merkel cell carcinoma: critical review with guidelines for multidisciplinary management. *Cancer*. 2007[citado 21 may 2018];110(1):1–12. Disponible en: <https://onlinelibrary.wiley.com/doi/10.1002/cncr.22765>
4. Feng H, Shuda M, Chang Y, Moore PS. Clonal Integration of a polyomavirus in human Merkel cell carcinoma. *Science*. 2008[citado 25 abr 2017]; 319(5866):1096–1100. Disponible en: <https://science.sciencemag.org/content/319/5866/1096>

5. Garneski KM, Warcola AH, Feng Q, Kiviat NB, Leonard JH, Nghiem P. Merkel cell polyomavirus is more frequently present in North American than Australian Merkel cell carcinoma tumors. *J Invest Dermatol.* 2009[citado 25 abr 2017];129(1): 246–248. Disponible en: <https://www.sciencedirect.com/science/article/pii/S0022202X15340586>

6. Heath M1, Jaimes N, Lemos B, Mostaghimi A, Wang LC, Peñas PF, *et al.* Clinical characteristics of Merkel cell carcinoma at diagnosis in 195 patients: the AEIOU features. *J Am Acad Dermatol.* 2008[citado 21 abr 2017]; 58(3):375–381. Disponible en: <https://www.ncbi.nlm.nih.gov/pmc/articles/PMC2335370>

7. Kassem A, Schöpflin A, Diaz C, Weyers W, Stickeler E, Werner M, *et al.* Frequent detection of Merkel cell polyomavirus in human Merkel cell carcinomas and identification of a unique deletion in the VP1 gene. *Cancer Res.* 2008[citado 23 mar 2017]; 68(13):5009–5013. Disponible en: <http://cancerres.aacrjournals.org/content/68/13/5009>

8. Paulson KG, Lemos BD, Feng B, Jaimes N, Peñas PF, Bi X, *et al.* Array-CGH reveals recurrent genomic changes in merkel cell carcinoma including amplification of L-Myc. *J Invest Dermatol.* 2008[citado 23 mar 2017];129(6):1547-1555. Disponible en: <https://www.sciencedirect.com/science/article/pii/S0022202X15343815>

9. Ralston J, Chiriboga L, Nonaka D. MASH1: a useful marker in differentiating pulmonary small cell carcinoma from Merkel cell carcinoma. *Mod Pathol.* 2008[citado 21 may 2017];21(11):1357–1362. Disponible en: <https://www.nature.com/articles/modpathol2008118>

10. Shuda M, Feng H, Kwun HJ, Rosen ST, Gjoerup O, Moore PS, *et al.* T antigen mutations are a human tumor-specific signature for Merkel cell polyomavirus. *Proc Natl Acad Sci USA.* 2008[citado 21 may 2017]; 105(42):16272–16277. Disponible en: <https://www.ncbi.nlm.nih.gov/pmc/articles/PMC2551627>

11. Becker JC, Stang A, DeCaprio JA, Cerroni L, Lebbé C, Veness M, *et al.* Merkel cell carcinoma. Nat Rev Dis Primers. 2017[citado 25 may 2018]; 3: 17077. Disponible en: <https://www.ncbi.nlm.nih.gov/pmc/articles/PMC6054450>

Esta obra está bajo una [licencia de Creative Commons Reconocimiento-
No Comercial 4.0 Internacional](#).