

Mama supernumeraria. Presentación de caso

Supernumerary breast. Case presentation

Esp. Carlos Antonio Menéndez Díaz ^{1*} <https://orcid.org/0000-0002-2625-5947>

Est. Sheilly Silva Barrera² <https://orcid.org/0000-0002-3147-6859>

¹ Filial Universitaria Comandante Arides Estévez Sánchez. Universidad de Ciencias Médicas de Holguín, Cuba.

² Filial de Ciencias Médicas Urselia Díaz Báez. Banes. Holguín, Cuba.

*Autor para la correspondencia. Correo electrónico: carloantonio@infomed.sld.cu

RESUMEN

La presencia de tejido mamario o no, areola o pezón es la principal diferencia dentro de las ocho variantes de la clasificación de *Kajava*, vigente desde el siglo XX; dichas malformaciones se presentan en el 6% de la población. El caso se trata de una paciente de 49 años de edad, de la raza negra que siempre convivió con una tercera mama, localizada en la axila izquierda, pero por las molestias al realizar sus actividades normales y los serios problemas estéticos, acudió a la consulta de cirugía del Hospital de Campaña ubicado en la periferia de Luanda (Camama)- Angola. Se comprobó por ecografía la presencia de tejido mamario y se decidió tratamiento quirúrgico ambulatorio.

Palabras clave: mamas, axila, malformación, cirugía, mujeres.

ABSTRACT

The presence or absence of mammary tissue, aureole or nipple, makes the difference among the 8 variants of the current *Kajava* classification, since the beginning of the 20th Century.

Such malformations appear in the 6% of female population. This case is about a 49 year- old black patient, who always lived with a 3th breast under her left armpit. Due to the discomfort when doing her daily activities and poor aesthetic, she decided to attend to a hospital located in the outskirts of Luanda, Angola. Echography revealed the presence of mammary tissue so an ambulatory surgery was decided. The peculiarity of this case led to this case presentation.

Keywords: breast, axilla, malformation, surgery, women.

Recibido: 16/12/2018.

Aprobado: 06/11/2018.

Introducción

Las afecciones mamarias representan una de las causas más frecuentes de consultas, pero a pesar de todos los programas y tratamientos disponibles, son significativas las tasas de incidencia; sin embargo cuando se trata de enfermedades oncológicas la mortalidad es líder en protagonismo.

Dentro de los diagnósticos diferenciales de las masas axilares, el médico debe considerar enfermedades tan diversas como quistes, hidrosadenitis, lipomas, ganglios linfáticos reactivos, neoplasias cutáneas anaxiales o cualquiera de las afecciones que puedan aparecer en una mama normal.⁽¹⁾

En la clasificación de Kajava ⁽²⁾ se engloba un amplio espectro de alteraciones, divididas en función de la presencia o ausencia de distintos componentes del tejido mamario. En un extremo se halla la polimatía, y en el opuesto, la politelia (pezones supernumerarios). Según diferentes series, tienen una prevalencia en la población general del 2-6%, ⁽³⁻⁷⁾ pero el caso que se presenta es importante y sumado a todo lo expuesto anteriormente nos motivó a publicarla.

Presentación del Caso

Se trata de una paciente de 49 años de edad, de raza negra, procedente de la periferia de la capital de Luanda, Angola, que siempre ha vivido con una tercera mama en la axila izquierda, que le provocaba ligeras molestias para realizar sus actividades normales y se acentúan cuando está menstruando. Por ello acudió a la consulta de cirugía en el Hospital de Campaña de Camama.

Al examen físico se comprueba el aumento de volumen (7 cm), con evidente parecido a una mama, pero con ausencia de pezón (fig. 1).

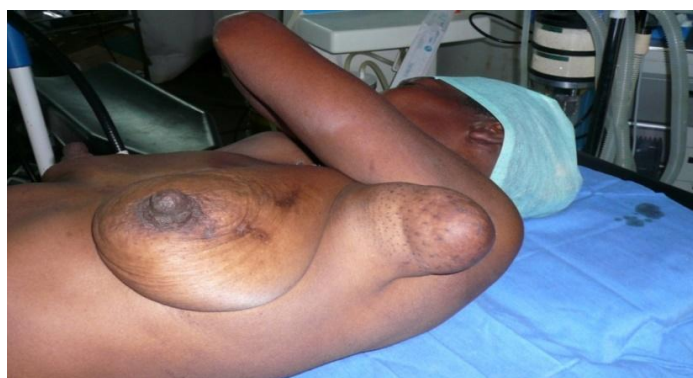

Fig 1. Presencia de mama sin pezón en axila izquierda

En la ecografía realizada se encontró presencia de tejido mamario en la tumoración axilar, con serios problemas estéticos y molestias, por lo que decidimos realizar tratamiento quirúrgico de forma ambulatoria. Además de resear la mama axilar, exploramos los niveles I y II de Berg, para descartar la presencia de adenopatías sospechosas, pues se han descrito casos de asociación con procesos oncoproliferativos, sin encontrar evidencias (fig. 2).

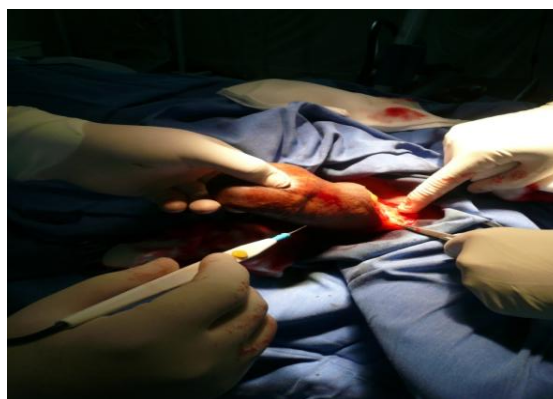


Fig 2. Exéresis y exploración de la axila

La paciente evolucionó satisfactoriamente y ha tenido seguimiento por tres años en la consulta de cirugía en el hospital de campaña sin recidivas.

Discusión

Japón presenta la tasa más alta de incidencia de las mamas supernumerarias,⁽⁸⁾ que oscila entre 0-6% y es una de las anomalías más frecuentes.⁽⁹⁻¹¹⁾

La presencia de tejido mamario ectópico también puede estar asociada con otras alteraciones congénitas, principalmente del tracto urinario.⁽⁹⁾

En estudios recientes se ha considerado que la presencia de ectasia ductal, adenomas e hiperplasia acinar en mamas accesorias corresponden a alteraciones benignas, sin riesgo de malignización.⁽¹⁰⁾

El diagnóstico de polimatía al principio no parece complicado, no obstante con frecuencia se confunde con lipomatosis y adenopatías axilares.⁽¹¹⁾ Sobre la conducta terapéutica, la literatura médica recoge opciones contrapuestas sobre qué se hace,⁽⁷⁾ pero como se aprecia en este caso las consecuencias psicológicas y estéticas nos llevaron a coincidir con otros autores.

Referencias Bibliográficas

1. Aliaga MN, Ibarra VA, Neira VP, Contreras ML. Fibroadenoma en mama axilar supernumeraria. Presentación de un caso. Rev Med Clin Conde S. 2010[citado 25 ene 2019]; 21 (2): 329-33. Disponible en: <https://www.sciencedirect.com/science/article/pii/S0716864010705423>
2. Kajava Y. The proportions of supernumerary nipples in the Finnish population. Duodecim. 1915; 31 (1): 143-151.

3. Shreshtha S. Supernumerary Breast on the Back: a Case Report. Indian J Surg. 2016[citado 20 jun 2018]; 78(2): 155–157. Disponible en: <https://www.ncbi.nlm.nih.gov/pmc/articles/PMC4875908>
4. Lesavoy MA, Gomez Garcia A, Nejdil R, Yospur G, Syiau TJ, Chang P. Axillary breast tissue: clinical presentation and surgical treatment. Ann Plast Surg. 1995 [citado 25 ene 2019]; 35(4): 356-360. Disponible en: https://journals.lww.com/annalsplasticsurgery/abstract/1995/10000/axillary_breast_tissue_clinical_presentation_and.4.aspx
5. Chiari HH. Zurfrage des Karinome in aberration Brustdrusengewebe. Beiter Klin Chir. 1958; 197: 307- 314.
6. Pardo M, Silva F, Jiménez P, Karmeli M. Carcinoma mamario en tejido mamario ectópico. Caso clínico. Rev Med Chile. 2001[citado 25 may 2017]; 129(6): 663: 665. Disponible en: https://scielo.conicyt.cl/scielo.php?script=sci_arttext&pid=S0034-98872001000600011&lng=es&nrm=iso
7. Madej B, Balak B, Winkler I, Burdan F. Cancer of the accessory breast--a case report. Adv Med Sci. 2009 [citado 28 may 2018]; 54(2): 308-310. Disponible en: http://www.advms.pl/files/30-paper_0.pdf
8. Espinal Rodríguez JM, Espinal Madrid JM, Sabillón Vallejo JE, Bustillo Fiallos M, Fonseca S. Politelia: Presentación de un caso clínico, Hospital Escuela Universitario. Rev Med. 2015 [citado 20 jun 2017]; 83 (1-2): 43-45. Disponible en : <http://www.bvs.hn/RMH/pdf/2015/pdf/Vol83-1-2-2015-9.pdf>
9. Marshall MB, Moynihan JJ, Frost A, Evans SR. Ectopic breast cancer : case report and literature review. Surg Oncol. 1994[citado 20 jun 2017]; 3(5): 295-304. Disponible en: <https://www.sciencedirect.com/science/article/pii/S0960740494900329>

10. Guerra Cabrera JM, Antelo Gordillo ME. Mama Supernumeraria. Presentación de un caso. Medisur.2010 [citado 19 ene 2017]; 8 (3).Disponible en :

http://scielo.sld.cu/scielo.php?script=sci_arttext&pid=S1727-897X2010000300010

11. da Silva Rocha Vidal C, Resende Paulinelli R, de Freitas Júnior R, de Sousa JA, Rebouças Moreira MA, Martins de Araújo LM. Carcinoma Primário de Mama Acessória Axilar¼ Relato de Caso. Rev Brasileira Ginecol Obstet. 2000 [citado 19 ene 2018]; 22(5): 307-310.

Disponible en: <http://dx.doi.org/10.1590/S0100-72032000000500009>

12. Song Y, Zhang J, Liu Z, Fan Y, Luo M, Wei Y, *et al*. Periclitoral accessory breast tissue in a lactating woman: A case report. Medicine (Baltimore). 2018[citado 20 jun 2018]; 97(43):

12936. Disponible en: <https://www.ncbi.nlm.nih.gov/pmc/articles/PMC6221748>

Esta obra está bajo una [licencia de Creative Commons Reconocimiento-](#)

[No Comercial 4.0 Internacional](#).