

## Presentación de un caso con dermatofibrosarcoma protuberante

### Dermatofibrosarcoma protuberans case report

Dra. Annaily del Milagro Aguilera Pereira<sup>1\*</sup>

Dra. Aida Dager Haber<sup>1</sup>

Dr. Jorge Medina Batista<sup>1</sup>

Est. Yadien Ochoa Aguilera<sup>2</sup>

Lic. Yudith Socorro Cruz<sup>1</sup>

<sup>1</sup> Hospital Clínico Quirúrgico Lucía Íñiguez Landín. Holguín, Cuba.

<sup>2</sup> Universidad de Ciencias Médicas de Holguín. Holguín, Cuba.

\*Autor para la correspondencia. Correo Electrónico: [anny@infomed.sld.cu](mailto:anny@infomed.sld.cu)

#### RESUMEN

Paciente masculino de 60 años, con lesión en la piel de 1 mes y medio de evolución, localizada en el muslo derecho, de aspecto tumoral, que ocasionalmente sangraba y picaba, pero no resolvía con los tratamientos médicos indicados. En el Servicio de Dermatología del Hospital Clínico-Quirúrgico de Holguín, se diagnosticó como un dermatofibrosarcoma protuberante; por lo que se traslada al Servicio de Oncología del Hospital Vladimir Ilich Lenin, de Holguín, para cirugía; la cual se realizó con un amplio margen oncológico y una recuperación satisfactoria. Durante 3 años no se ha reportado recidivancia u otra complicación, a pesar de ser un tumor altamente invasivo localmente, con notable incidencia de recidivancia.

**Palabras clave:** dermatofibrosarcoma, fibroblastos, recidivancia.

## **ABSTRACT**

A 60-year-old male patient with a skin lesion of 45 days of evolution, located on the right thigh, with a tumorlike appearance, which occasionally bled and itched and did not resolve with the indicated medical treatments. It was diagnosed as a protuberant dermatofibrosarcoma in the Dermatology Service of the Clinical-Surgical Hospital of Holguín, and it was transferred to the Oncology Service of the Vladimir Ilich Lenin Hospital in Holguín for surgery, with of oncology wide range and a satisfactory recovery during 3 years. Although the tumor is highly invasive locally, with a high incidence of recurrence no other complications have been reported.

**Key words:** dermatofibrosarcoma, fibroblasts, recurrence.

Recibido: 24/09/2018.

Aprobado: 08/10/2018.

## **Introducción**

El dermatofibrosarcoma protuberante (DFSP) o también llamado dermatofibroma progresivo recidivante, de Darier-Ferrand, es un tumor poco frecuente y localmente agresivo, incluido dentro de los tumores no epiteliales que, por lo general, aparecen como una placa indurada, con varios nódulos firmes de superficie lisa, cuyo color oscila entre carne y marrón-rojizo.<sup>(1,2)</sup> Suele iniciar como una lesión atrófica, deprimida, semejante a una cicatriz, que evoluciona después a masas nodulares firmes e irregulares.<sup>3,4</sup> Su localización más frecuente es en el tronco y desde el punto de vista histológico se observan fibroblastos dispuestos en un patrón arquitectónico estoriforme, en forma de pequeños fascículos que se disponen en ángulos rectos entre sí.<sup>(4,5)</sup>

## Presentación del Caso

Paciente de 60 años de edad del sexo masculino y raza blanca, que llega al servicio de Medicina del Hospital Clínico-Quirúrgico Lucía Íñiguez Landín, de Holguín; remitido desde el municipio de Moa, con un diagnóstico de posible *Herpes Zóster*.

Antecedentes patológicos personales: no refiere.

Antecedentes patológicos familiares: no refiere.

Examen Físico: paciente con buen estado general que solo refería ligero prurito en ocasiones a nivel de las lesiones.

Aparato respiratorio: no disnea, murmullo vesicular normal, frecuencia respiratoria 18/ minuto.

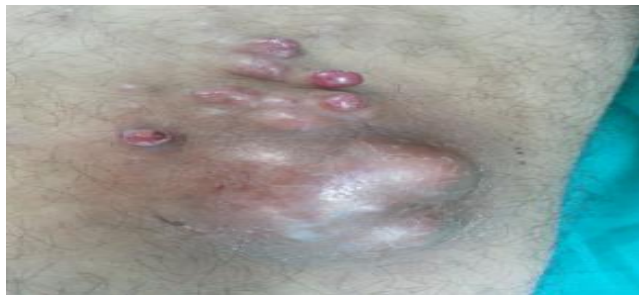Aparato cardiovascular: ruidos cardíacos rítmicos, no soplos, frecuencia cardíaca: 86 latidos/minuto; tensión arterial: 120/70 mmHg.

Abdomen: negativo.

Tejido celular subcutáneo: sin edema.

Sistema nervioso central: no signos meníngeos.

Examen dermatológico: a nivel del muslo derecho, en su región superior interna, se observan varias lesiones nodulares de tamaño variable, eritemato violáceas, que confluyen y forman una placa elevada de aspecto tumoral, aproximadamente de 10 cm de diámetro, bordes bien definidos e irregulares y consistencia pétrea al tacto (fig. 1).



**Fig. 1.** Lesiones nodulares eritemato violáceas que conforman la lesión tumoral

Mucosas: sin lesiones.

Faneras: sin lesiones.

Exámenes complementarios

Hb: 126 g/L.

Plaquetas:  $210 \times 10^9$ /L.

Eritrosedimentación: 32 mm/h.

Glicemia: 4,3 mmol/L.

TGP: 17 U/l.

TGO: 35 U/l.

Colesterol: 4,61 mmol/L.

Creatinina: 40  $\mu$ mol/L.

VDRL (serología para sífilis): no reactiva.

VIH: realizada.

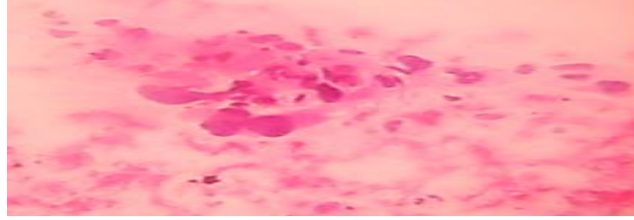
Radiografía de tórax: ligera cardiomegalia con elongación de la aorta torácica, botón aórtico prominente, no alteraciones pleuropulmonares.

Radiología del muslo derecho: no se observa compromiso óseo en relación con el tumor descrito.

Partes blandas (lesión T): existe a nivel de cara interna del muslo derecho conglomerado de imagen de baja ecogenicidad, heterogénea, de contornos irregulares, pero bien definidos: la mayor mide 56 x 33 mm superficial, a una profundidad de 8 mm: sugerimos BAAF.

BAAF: extendido citológico de lesión tumoral del muslo derecho, donde se observan células fusiformes pleomórficas, con atipia nuclear moderada y mitosis, cuyo diagnóstico es compatible con un dermatofibrosarcoma protuberante.

Biopsia (parafina): se observa hiper celularidad marcada, por fibroblastos dispuestos radialmente que forman un patrón estoriforme, escasa mitosis, que se extiende hasta la dermis profunda y el tejido adiposo, diagnóstico compatible con un dermatofibrosarcoma protuberante (fig. 2).



**Fig. 2.** Presencia de fibroblastos formando patrón estoriforme

## Discusión

En este paciente, el diagnóstico se realizó por las características clínicas de la lesión, teniendo en cuenta la evolución natural de la enfermedad, en presencia de lesiones nodulares firmes, que conforman la lesión tumoral, con un rápido crecimiento y hallazgos histopatológicos confirmatorios. El DFSP es un raro tumor de partes blandas, localizado inicialmente en la piel, donde es capaz de infiltrar las estructuras profundas con tendencia a recidiva, luego de una escisión inadecuada.<sup>(6)</sup> Su principal alteración citogenética es una translocación cromosómica t(17;22) (q22;q13).

El DFSP constituye el sarcoma cutáneo más frecuente.<sup>(7)</sup> Las primeras descripciones clínicas fueron de *Taylor* en 1890; aunque no fue hasta 1924 cuando *Darier y Ferrand* lo catalogaron como una entidad propia, diferente de la cicatriz queloide. Solo en el 5% de los pacientes estos tumores metastatizan. No existe un factor de riesgo claramente establecido en el origen y desarrollo de este tumor; sin embargo, el antecedente de trauma local se refiere hasta en el 20% de los casos.<sup>(7)</sup>

La apariencia del DFSP varía de acuerdo con su tiempo de evolución.<sup>(7)</sup> La presentación inicial suele ser como una neoformación del color de la piel normal o rosada, asintomática y de crecimiento lento que, en esta etapa, tiende a confundirse con algunas lesiones benignas como: cicatrices, dermatofibroma, atrofodermia, malformación vascular y morfea.

En un período prolongado, tiende a infiltrar las estructuras profundas y puede llegar a ulcerarse, sangrar y ser doloroso.

DFSP representa el 0,1% de todos los cánceres y del 1 al 6% de los sarcomas de tejidos blandos, con una incidencia anual de 0,8 y 4,5 por millón de habitantes.<sup>(8)</sup>

Otras características clínicas, diagnósticas y terapéuticas se describen en publicaciones recientes.<sup>(9,10)</sup>

Los resultados histológicos demostraron el diagnóstico de este DFSP, que acaparó la atención del servicio de Dermatología, así como de especialistas en Anatomía Patológica y Medicina Intensiva; por ser un tumor que no se observa con mucha frecuencia y de un pronóstico desfavorable; por lo que necesita de una intervención quirúrgica oportuna con escisión amplia (hasta la facia) u otras conductas terapéuticas; según la valoración del personal oncológico experto en la materia.

## Referencias Bibliográficas

1. García Pérez A. Sarcoma Cutáneo. Dermatofibrosarcoma Protuberante. En: Dermatología Clínica 5ª ed. España: Salamanca;1997. p.461-462
2. Shea Christopher R, Prieto VG. Lesiones fibrosas de la dermis y los tejidos blandos. Fibrosarcoma Protuberante. En: Fitzpatrick. Dermatología en Medicina General. Buenos Aires: Panamericana; 1980.p.1116-1118.
3. Fanburg-Smith JC, Miettinen M. Low-affinity nerve growth factor receptor (p75) in dermatofibrosarcoma protuberans and other nonneural tumors: a study of 1,150 tumors and fetal and adult normal tissues. Hum Pathol. 2001[citado 25 may 2017]; 32(9):976-983. Disponible en: <https://www.sciencedirect.com/science/article/pii/S0046817701658714>
4. Falabella FR. Tratado de Dermatología. 6ta ed. Colombia: Corporación para Investigación Biológica; 2002

5. Rutkowski P, Wozniak A, Switaj T. Advances in molecular characterization and targeted therapy in Dermatofibrosarcoma protuberans. *Sarcoma*. 2011 [citado 25 may 2017]; 2011. Disponible en: <https://www.hindawi.com/journals/sarcoma/2011/959132/>
6. Stivala A, Lombardo GA, Pompili G, Tarico MS, Fraggetta F, Perrotta RE. Dermatofibrosarcoma Protuberans: Our experience of 59 cases. *Oncol Lett*. 2012 [citado 26 mar 2017]; 4(5):1047-1055. Disponible en: <https://doi.org/10.3892/ol.2012.887>
7. González Medina EM, Lacy Niebla RM, Boeta Ángeles L, Vega Memije ME. Dermatofibrosarcoma protuberans: una revisión. *Dermatología CMQ*. 2015 [citado 25 may 2017]; 13(2):149-156. Disponible en: [www.medigraphic.com/pdfs/cosmetica/dcm-2015/dcm152l.pdf](http://www.medigraphic.com/pdfs/cosmetica/dcm-2015/dcm152l.pdf)
8. Soleymani T, Ni C, Laury A, Wu J. Massively Metastatic Dermatofibrosarcoma Protuberans With Fibrosarcomatous Transformation Years After Surgical Resection. *Dermatologic Surgery*. 2018 [citado 6 may 2018]; 44 (2): 315–318. Disponible en: [https://journals.lww.com/dermatologicsurgery/Fulltext/2018/02000/Massively\\_Metastatic\\_Dermatofibrosarcoma.36.aspx](https://journals.lww.com/dermatologicsurgery/Fulltext/2018/02000/Massively_Metastatic_Dermatofibrosarcoma.36.aspx)
9. Kaul V, Haque PD, Calton N, Thomas SS. Management of low-grade malignant dermatofibrosarcoma protuberans without compromising oncologic clearance despite financial constraints. *CHRISMED J Health Res*. 2018 [citado 6 may 2018]; 5 (3): 228-231. Disponible en: <http://www.cjhr.org/text.asp?2018/5/3/228/236888>
10. Sebastian P, Siddique SK, Varghese SS, Prabhu AJ. Dermatofibrosarcoma protuberans – the impact of radiation therapy: a single institution series. *J Radiotherapy Practice*. 2018 [citado 18 nov 2018]; 17(4):390-395. Disponible en: <https://www.cambridge.org/core/journals/journal-of-radiotherapy-in-practice/article/dermatofibrosarcoma-protuberans-the-impact-of-radiation-therapy-a-single-institution-series/0A3308004B7F3F9F44B867D833630BE3>



Esta obra está bajo una [licencia de Creative Commons Reconocimiento-](https://creativecommons.org/licenses/by-nc/4.0/)

[No Comercial 4.0 Internacional.](https://creativecommons.org/licenses/by-nc/4.0/)