

Displasia Fibrosa. Presentación de un caso

Fibrous Dysplasia. Case Report

MSc. Elizabeth Cruz Ferrey¹

MSc. Olga Lidia Rodríguez Infanzón^{1*}

Est. Ana Laura Rodríguez Rodríguez²

¹ Hospital Universitario Vladimir Ilich Lenin. Holguín, Cuba.

² Universidad de Ciencias Médicas de Holguín. Holguín, Cuba.

*Autor para la correspondencia. Correo electrónico: olgalidiahlg@infomed.sld.cu

RESUMEN

La Displasia Fibrosa es una rara patología benigna, generalmente asintomática, que afecta el tejido óseo. Debido al remplazo gradual del tejido óseo por tejido conectivo amorfo, se pueden producir alteraciones óseas estéticas y funcionales. Se presenta un paciente masculino, de la raza blanca, de 56 años de edad, al Servicio de Imagenología del Hospital Provincial Vladimir Ilich Lenin, de Holguín, Cuba, remitido de la consulta de Oftalmología, que refiere cefalea y trastornos visuales de largo tiempo de evolución. Con este caso pretendemos ofrecer una secuencia imagenológica para establecer el diagnóstico de la Displasia Fibrosa Monostótica, y brindar los principios básicos para el manejo adecuado de los pacientes con esta enfermedad.

Palabras clave: displasia fibrosa, anomalías craneofaciales, monostótica.

ABSTRACT

Fibrous Dysplasia is a rare benign pathology, generally asymptomatic, which affects bone tissue. Aesthetic and functional alterations may occur due to bone tissue gradual replacement by amorphous on connective tissue.

This article describes a bibliographical revision on Fibrous Dysplasia, together with a clinical case of a 56 year-old white male patient; who attended Imagenology Service of Vladimir Ilich Lenin Hospital form Holguín, Cuba. The patient was suffering from headache and visual blurring for a long time, and he was previously assisted at the Ophthalmology consulting room. In this case, we offer an imagenological sequence to establish Monostotic Fibrous Dysplasia diagnose and the basic principles of management of patients who suffer from this disease.

Key words: fibrous dysplasia, craniofacial anomalies, monostotic.

18/07/2018.

18/07/2018.

Introducción

La displasia fibrosa (DF) fue descrita por *Lichtenstein y Jaffe* como un desorden esquelético. El tejido fibroso en expansión, se produce en la porción esponjosa de los huesos afectados. La matriz fibrosa del esqueleto no presenta osteoblastos; sin embargo, aparecen escasas y defectuosas trabéculas generadas por metaplasia del tejido fibroso.⁽¹⁾ Las trabéculas son de estructura plexiforme y no laminillar.

La DF puede afectar un hueso (monostótica) o varios huesos (poliostótica). Su manifestación más común es en la infancia o al inicio de la adolescencia. La DF poliostótica puede relacionarse con la pubertad temprana y áreas de pigmentación cutánea.

Su etiología se debe a un desequilibrio en la función de las células osteogénicas, responsable de importantes deformaciones del esqueleto.⁽²⁾ La DF es una enfermedad genética no hereditaria atribuida a una mutación sin sentido del gen GNAS1 (del inglés, *guanine nucleotide-binding protein, alpha-stimulating activity peptide 1*).^(3,4) Esta mutación provoca una proliferación anormal y diferenciación de los pre-osteoblastos; aunque los cambios malignos son relativamente bajos.

Radiográficamente, las lesiones de DF se caracterizan por un aspecto de vidrio deslustrado; debido a la mezcla de elementos óseos y fibrosos. Puede ser unilocular o multilocular y, generalmente, está asociada con la expansión de la cortical ósea. El mejor método para identificar la DF es la tomografía computarizada; ya que permite determinar la localización, extensión de la lesión y es esencial en la planificación del tratamiento y en el procedimiento quirúrgico.⁽⁵⁾

Las manifestaciones clínicas se derivan del desplazamiento de las estructuras vecinas debido al crecimiento progresivo tumoral; el cual varía la localización y afecta el maxilar, cuando su aumento de volumen es indoloro, unilateral, lento y progresivo. Produce asimetría facial, cuando compromete el hueso temporal con pérdida de la audición. Si el frontal, el esfenoides y etmoides son los huesos comprometidos, el resultado será obstrucción nasal.^(6,7,8)

La forma monostótica comprende el 70% de los casos y es igual de frecuente en ambos sexos. Generalmente, detiene su crecimiento durante la adolescencia, cuando cierran las epífisis.⁸⁻¹⁰ Por lo poco frecuente de su aparición, se decide la realización de este reporte.

Presentación de Caso

Paciente masculino de la raza blanca de 56 años de edad que acude al Servicio de Imagenología del Hospital Lenin, de Holguín, Cuba, remitido de la consulta de Oftalmología, que refiere cefalea y trastornos visuales de largo tiempo de evolución.

En el examen físico del paciente se constata asimetría facial a nivel del hueso frontal con proptosis del globo ocular derecho (fig.1).




Fig.1. Exoftalmos derecho, asimetría facial

Como parte del estudio imagenológico, se realiza una radiografía de senos paranasales (vista de *Water*) (fig.2). En dicha radiografía se observa una opacidad con aspecto de vidrio esmerilado que ocupa el hueso frontal y las celdillas del seno frontal derecho, con ausencia de neumatización que, compromete la órbita derecha, el hueso maxilar superior y seno maxilar derecho.

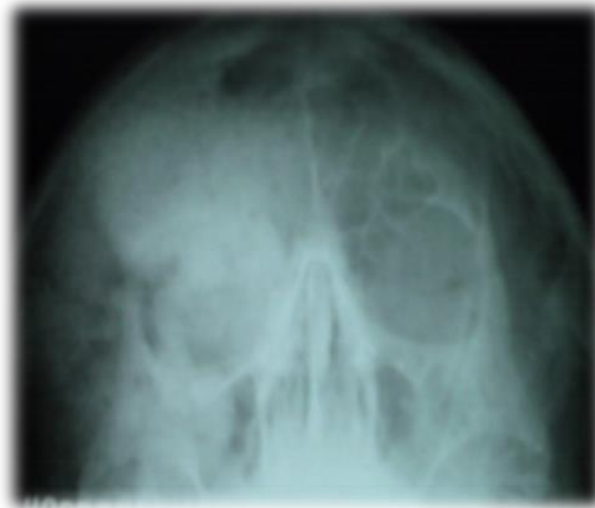

Fig.2. Radiografía de senos paranasales. Vista de *Water*

Para complementar el estudio y precisar la extensión de la afección, se le indica al paciente una tomografía axial computarizada de senos paranasales (fig.3).

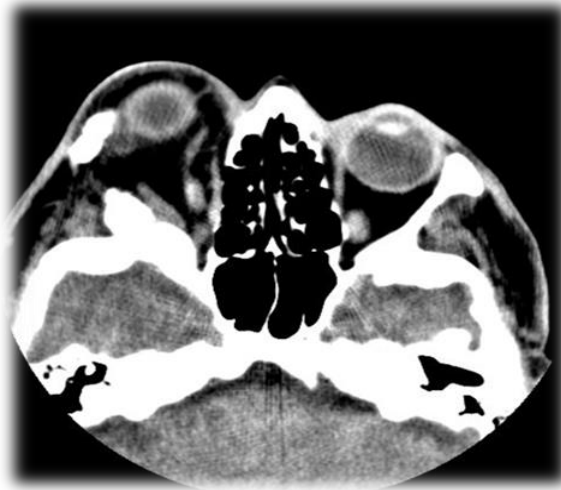

Fig.3. Cortes tomográficos de TAC evidencian exoftalmos derecho

En la tomografía axial computarizada de senos paranasales, con espesor de cortes de 2 mm, se observa un marcado engrosamiento y esclerosis con aspecto de vidrio esmerilado que expande la cortical y deforma la arquitectura ósea normal; que interesa al hueso frontal derecho, maxilar superior, arco cigomático, hueso esenoide y piso de la fosa media, y reduce el diámetro orbitario; que ocasiona exoftalmos ipsilateral y seno frontal, con ausencia de neumatización en celdillas derechas. Se comparan con las estructuras contralaterales, las cuales no muestran alteraciones. Se concluye como una displasia fibrosa monostótica (fig. 4).

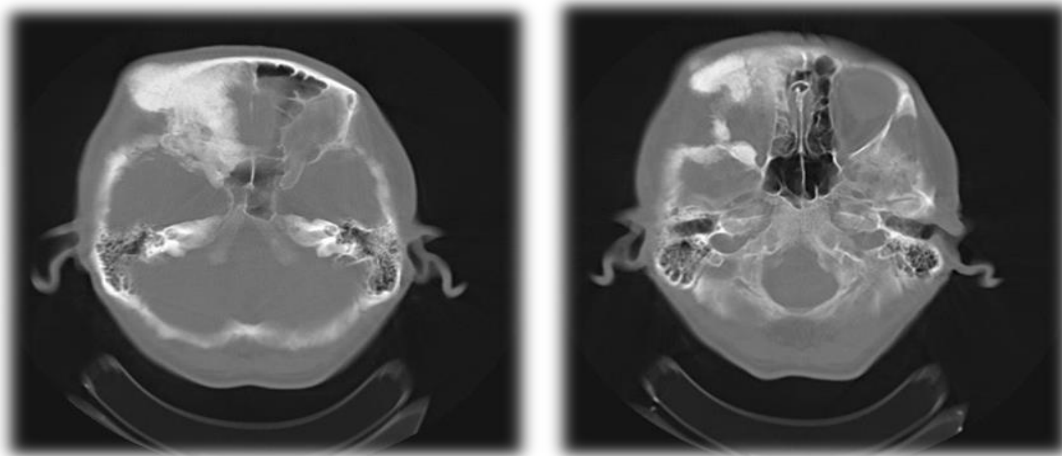


Fig.4 Cortes tomográficos axiales evidencian marcada esclerosis del hueso frontal derecho, que compromete el ala menor derecha del esfenoides y cigomático

Discusión

La DF es una enfermedad ósea benigna, causada por mutaciones somáticas del gen *GNAS1*, que codifica la subunidad $G\alpha$, cuyas manifestaciones clínicas aparecen en edades tempranas de la vida. Las lesiones dejan de crecer en la adultez; la enfermedad exhibe un mosaicismo de mutaciones somáticas.⁽⁴⁾

El diagnóstico presuntivo de DF de primera instancia es difícil; porque aborda todas las posibles enfermedades que podrían presentarse de forma similar. En primer lugar, es necesario diferenciar dentro del grupo de enfermedades infrecuentes aquellas con mayor incidencia y tomarlas en consideración; así como revisar las de curso benigno y maligno, sin dejar fuera aquellas lesiones del hueso primarias o secundarias. El diagnóstico definitivo depende de la toma de la biopsia junto a los estudios anatomopatológico, endocrinológico, y la gammagrafía ósea, para identificar otras lesiones insospechadas.^(4, 6,8)

Las opciones terapéuticas deben ser evaluadas en cada caso, después de valorar los factores relacionados con el paciente, su enfermedad, la disponibilidad de medicamentos y la tecnología de avanzada. Hasta la fecha, se continúa trabajando en la aplicación de un tratamiento médico específico para su curación. Se recomienda el procedimiento quirúrgico, en aquellos casos, en los que sea posible realizar la excéresis completa de la lesión para evitar recidivas. Esta también se indicada en pacientes con manifestaciones clínicas deficitarias, asociadas al efecto compresivo de las lesiones o cuando la lesión afecta la estética facial y la función, como en este caso.^(9,10,11)

Referencias Bibliográficas

1. Lichtenstein L. Fibrous dysplasia of bone: a condition affecting one, several or many bones, the graver cases of which may present abnormal pigmentation of skin, premature sexual development, hyperthyroidism or still other extra skeletal abnormalities. Arch Pathol.1942; 33:777-781.
2. Ricalde P, Horswell BB. Craniofacial fibrous dysplasia of the fronto-orbital region: A case series and literatura review. J Oral Maxillofac Surg. 2001[citado 27 abr 2018]; 59(2):157-68. Disponible en: <https://doi.org/10.1053/joms.2001.20487>
3. Alokby G, Graham SM, Capizzano AA. Frontal sinus fibrous dysplasia with atypical radiological features: A case report and review of the literature. Otolaryngol Case Repor. 2018 [citado 27 abr 2018]; 8:1-4. Disponible en: <https://doi.org/10.1016/j.xocr.2018.06.001>
4. Isobe Y, Takahashi K, Kiso H, Nakao K, Ikeno M, Koyama N, *et al.* Direct evidence for the age-dependent demise of GNAS-mutated cells in oral fibrous dysplasia. Arch Oral Biol. 2018[citado 27 abr 2018]; 93: 133-140. Disponible en: <https://doi.org/10.1016/j.archoralbio.2018.05.018>
5. Haaga JR, Dogra VS, Forsting M, Gilkeson RC, Kwon Ha H, Sundaram M. TC y RM Diagnóstico por imagen del cuerpo humano. España: Elsevier; 2011 [citado 15 jul 2015]. Disponible en: <http://media.axon.es/pdf/82874.pdf>
6. Burgener FA, Korman M. Diagnóstico por TC. Patrones de diagnóstico diferencial. 3ra Edición. Madrid: Marban Libros; 1997.
7. García Hernández A, Sánchez Burgos R, Martínez Pérez F, Martínez Gimeno C. Displasia fibrosa monostótica. Rev Española Cir Oral Maxilof. 2016 [citado 27 abr 2018]; 38(4):240-242. Disponible en: <http://www.sciencedirect.com/science/article/pii/S1130055815000076>
8. Ventura Martínez N, Guijarro Martínez R, Morales Navarro JD, Solís García I, Puche Torres M, Pérez-Herrezuelo Hermosa G, *et al.* Displasia fibrosa craneofacial avanzada: a propósito de un

caso. Rev Española Cir Oral Maxilof. 2014[citado 27 abr 2018]; 36(1):32–37. Disponible en: <http://www.sciencedirect.com/science/article/pii/S1130055812000548>

9. Mosquera Betancourt G, Corimayta Gutiérrez J, Tamakloe K. Displasia fibrosa monostótica: presentación de un caso. AMC. 2012 [citado 20 dic 2017]; 16(5):620-627. Disponible en: http://scielo.sld.cu/scielo.php?script=sci_arttext&pid=S1025-02552012000500011&lng=es

10. Parladé Formell C, González Cardona Y, Portelles Massó AM, Fuentes de la Rosa JO, Vivar Bauzá M. Displasia fibrosa de seno maxilar. CCM. 2015 [citado 16 jun 2018]; 19(1):139-144. Disponible en: http://scielo.sld.cu/scielo.php?script=sci_arttext&pid=S1560-43812015000100015&lng=es

11. Carballo Santos M, Pupo Suárez R, Cruz Roch JL, Cruz Pino Y. Presentación de un paciente con displasia fibrosa ósea cráneo facial. CCM. 2014 [citado 13 jul 2018]; 18(3). Disponible en: <http://revcocmed.sld.cu/index.php/cocmed/article/view/1794>



Esta obra está bajo una [licencia de Creative Commons Reconocimiento-](https://creativecommons.org/licenses/by-nc/4.0/)

[No Comercial 4.0 Internacional.](https://creativecommons.org/licenses/by-nc/4.0/)