

## **Pielonefritis xantogranulomatosa en un adolescente**

### **Adolescent xanthogranulomatous pyelonephritis. Case Report**

MSc. Yurieenk Cordovés Almaguer<sup>1\*</sup><https://orcid.org/0000-0002-0654-0505>

Esp. Goar González Álvarez<sup>1</sup>

Esp. Alejandro Mendoza<sup>1</sup><https://orcid.org/0000-0002-8517-6181>

<sup>1</sup>Hospital Pediátrico Universitario Octavio de la Concepción y de la Pedraja. Holguín, Cuba.

\*Autor para la correspondencia. Correo electrónico: [ycordoves@infomed.sld.cu](mailto:ycordoves@infomed.sld.cu)

#### **RESUMEN**

Se presenta el caso clínico de una adolescente de 16 años de edad, con antecedentes de infección del tracto urinario que fue remitida al Hospital Pediátrico Universitario de Holguín Octavio de la Concepción y de la Pedraja por presentar dolor lumboabdominal del lado derecho. Desde los puntos de vista clínico e imagenológico se diagnosticó un tumor en el riñón derecho, lo cual obligó a realizarle una nefrectomía de dicho riñón. Los hallazgos anatomopatológicos confirmaron la presencia de pielonefritis xantogranulomatosa.

**Palabras clave:** pielonefritis xantogranulomatosa, tumor renal, nefrectomía.

#### **ABSTRACT**

We present the clinical case of a 16-year-old girl with a history of urinary tract infection, who was attended at the Academic Pediatric Hospital Octavio de la Concepción y la Pedraja of Holguín, Cuba, due to lumboabdominal pain on the right side. From the clinical and imaging point of view, a tumor was diagnosed in the right kidney. It was necessary to perform a nephrectomy.

The anatomopathological findings confirmed the presence of xanthogranulomatous pyelonephritis.

**Keywords:** xanthogranulomatous pyelonephritis, renal tumor, nephrectomy

Recibido: 06/12/2017.

Aprobado: 23/01/2018.

## Introducción

La pielonefritis xantogranulomatosa es una forma inusual de infección crónica bacteriana del riñón que puede ocurrir a cualquier edad. Por lo general, el riñón afectado se encuentra obstruido o hidronefrótico, casi siempre unilateral, con inflamación severa y necrosis del parénquima renal.<sup>(1,2)</sup> Se caracteriza por la presencia de nódulos amarillos, material lipídico e histiocitos (células xantogranulomatosas), áreas de tejidos necróticos y supuración. Se presenta comúnmente con dolor lumboabdominal, fiebre, toma del estado general y tumor palpable o no en el flanco.<sup>(3,4)</sup>

Los resultados de los exámenes complementarios pueden reflejar anemia, leucocitosis, disfunción hepática en algunos casos y el cultivo de orina presenta como gérmenes más comunes *Escherichia coli* y *Proteus*; asimismo, muchos no muestran crecimiento bacteriano de haber recibido antibioticoterapia reciente y otros presentan organismos mixtos o bacterias anaeróbicas.<sup>(4,5)</sup>

Para el diagnóstico de esta afección, la tomografía axial computarizada (TAC) es el estudio imagenológico más confiable, puesto que permite observar riñones grandes, heterogéneos con masas renales, parénquima de densidad variable, imágenes periféricas prominentes, necrosis, calcificaciones, extensión del proceso a órganos adyacentes, psoas y grandes vasos. Por su parte, la ecografía no ofrece tantos detalles y muchas veces favorece la confusión con los tumores renales, por la apariencia similar entre ambos procesos.

El tratamiento sigue siendo la nefrectomía parcial o total, según la focalización o extensión del proceso y la apariencia tumoral.<sup>(4,5,6)</sup>

En el Hospital Pediátrico de Holguín, en un período de 15 años solo se registra una paciente con este diagnóstico. Este es el caso que se presenta a continuación, por ser interesante e inusual, se da a conocer a la comunidad médica en general.

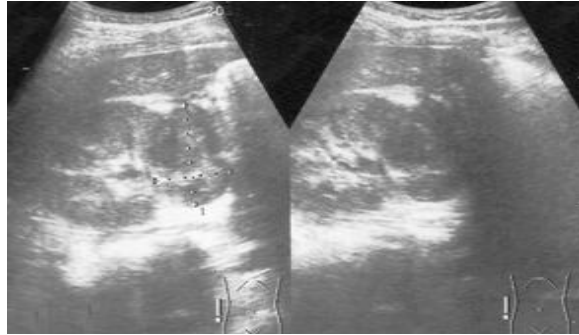
## Presentación de Caso

Se describe el caso clínico de una adolescente femenina de 16 años de edad, con antecedente de infección del tracto urinario 15 días antes de experimentar manifestaciones clínicas, para lo cual recibió tratamiento antibiótico con ciprofloxacino (500 mg/día). La paciente del municipio de Moa se remite al Hospital Pediátrico Universitario de Holguín, Cuba, para valorar por el Servicio de Cirugía Pediátrica, por presentar dolor abdominal y en región lumbar del lado derecho de intensidad moderada, que se irradiaba al flanco ipsilateral y se aliviaba con analgésicos.

En el examen físico se encontró aspecto general conservado, abdomen doloroso a la palpación profunda en flanco derecho. No se palpó tumor, punto pielorrenoureteral derecho ligeramente doloroso, así como adenopatías cervicales y retroauriculares móviles e indoloras.

### Exámenes complementarios

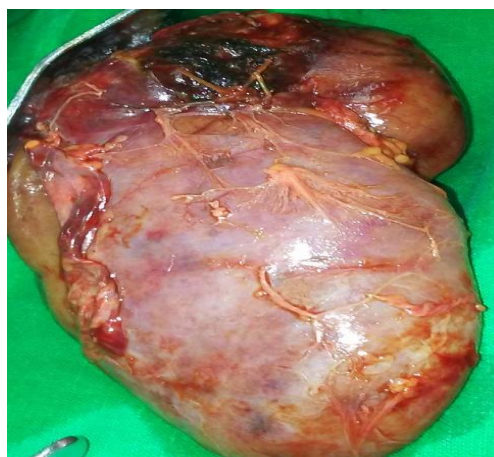- **Hemograma:** hemoglobina: 120 g/L; leucocitos  $11 \times 10^9/L$ ; eritrosedimentación: 75 mm/h.
- **Lámina periférica:** ligera leucocitosis.
- **Creatinina:** 94  $\mu\text{mol/L}$
- **TGP:** 12 U/L
- **TGO:** 16 U/L
- **Ácido úrico:** 150  $\mu\text{mol/L}$
- **Plaquetas:**  $220 \times 10^9/L$
- **Hemocultivo:** negativo
- **Parcial de orina:** negativo
- **Urocultivo:** negativo
- **Ecografía renal:** el riñón derecho medía 109 x 51 x 16 mm aproximadamente. Se observó una imagen compleja en polo superior de este de 48,3 x 55,9 mm en relación con tumor del polo superior del riñón derecho (fig 1). Riñón izquierdo normal.



**Fig. 1.** Ecografía con imagen compleja en polo superior del riñón derecho

- **TAC:** buena eliminación y concentración del contraste por ambos riñones. Riñón izquierdo sin alteraciones. Riñón derecho: presencia de una imagen hacia polo superior del riñón derecho que mide 42 x 38 mm con captación de contraste y centro hipodenso heterogéneo relacionado con masa tumoral a este nivel. Ausencia de adenomegalias.

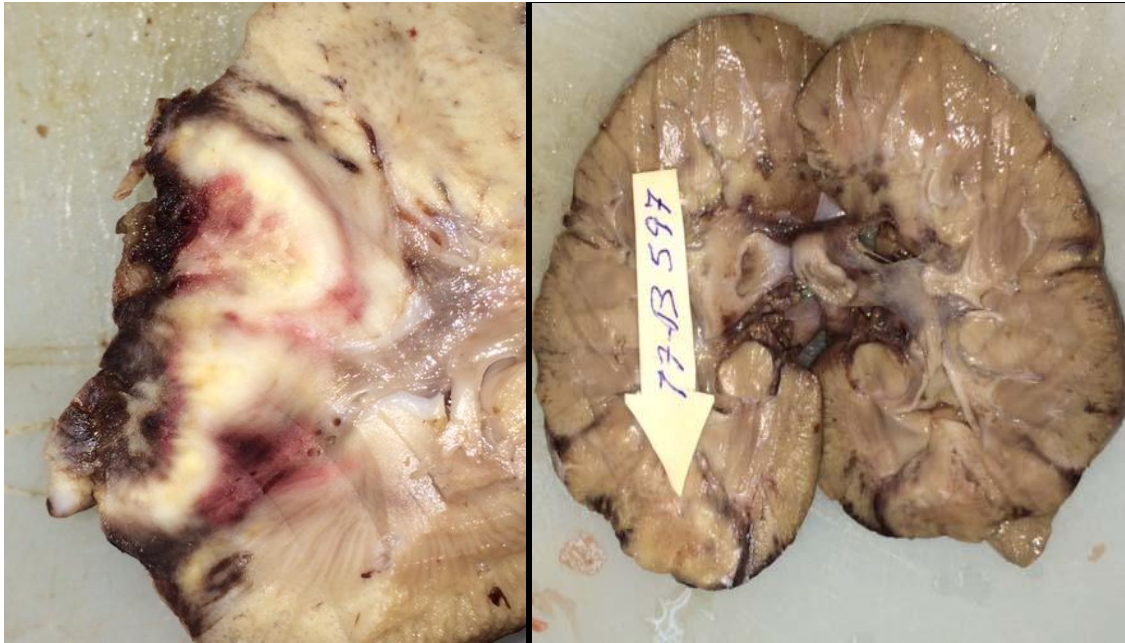
Con estos hallazgos, el caso fue discutido en el Servicio de Cirugía Pediátrica de Holguín y decidimos realizar la intervención quirúrgica, pues desde el punto de vista imagenológico se confirma un tumor renal. Se realizaron dos biopsias transoperatorias de la zona tumoral de aspecto necrótico del riñón derecho, las cuales no fueron concluyentes y se realizó nefrectomía total del riñón derecho (por vía transperitoneal). Macroscópicamente, hacia el polo superior se observó zona necrótica, ulcerada, cavernosa y sin contenido purulento (fig. 2 y 3).



**Fig. 2.** Pieza quirúrgica con tumoración en polo superior del riñón

Los resultados de la biopsia informaron la presencia de abundantes células epiteliales y polimorfonucleares múltiples, histiocitos, negativo de células neoplásicas y pielonefritis xantogranulomatosa con signos de agudización.

La paciente tuvo una evolución favorable.



**Fig.3** Pieza anatómica

## Discusión

La pielonefritis xantogranulomatosa continúa siendo una rara entidad clínica en los Infantes.<sup>(1,2)</sup> Según algunos autores <sup>(4-6)</sup> los síntomas dominantes son la fiebre, el dolor abdominal y la toma del estado general, con masa tumoral palpable o no.

Los exámenes paraclínicos coincidieron con lo referido por otros autores en cuanto a la presencia de leucocitosis, aumento de la velocidad de eritrosedimentación y hemocultivo negativo; sin embargo, en esta paciente el parcial de orina y el urocultivo fueron negativos en el ingreso, pero se recogen antecedentes de haber presentado Infección del tracto urinaria días antes.<sup>(7, 8)</sup>

Por otra parte, mediante la ecografía y los exámenes imagenológicos se constató un daño difuso; mientras que la pieza extraída mostró una lesión localizada, lo cual concuerda con los informes de algunos investigadores quienes plantean que estos estudios no siempre permiten diferenciar la pielonefritis xantogranulomatosa de un tumor renal.<sup>(6,9)</sup> En el estudio histológico se observó la presencia de células epiteliales y polimorfonucleares múltiples, así como de histiocitos.

Se considera que esta enfermedad tiene su origen a partir de procesos obstructivos del riñón, generalmente urinarios por litiasis o sepsis renal.<sup>(9,10)</sup> En esta paciente, el factor causal fue la presencia de infección del tracto urinario.

El tratamiento quirúrgico se basa en la nefrectomía total o parcial según las formas difusa o localizada, por lo general con un pronóstico favorable.

## Referencias Bibliográficas

1. Álvarez Quiñones AJ, Milán Pavón R. Pielonefritis xantogranulomatosa en la infancia: Presentación de 3 casos. Rev Cubana Pediatr. 2000 [citado 23 ene 2018]; 72(2): 126-131. Disponible en: [http://scielo.sld.cu/scielo.php?script=sci\\_arttext&pid=S0034-75312000000200010&lng=es](http://scielo.sld.cu/scielo.php?script=sci_arttext&pid=S0034-75312000000200010&lng=es)
2. Correa R, Rodríguez J, Fuentealba I, Gallardo A, Macho L. Pielonefritis Xantogranulomatosa en niños, una lección aprendida. Reporte a propósito de dos casos. Rev Ped Elec. 2010[citado 23 ene 2018]; 7(3). Disponible en: [http://www.revistapediatria.cl/volumenes/2010/vol7num3/pdf/CONGRESO\\_CIRUGIA47.pdf](http://www.revistapediatria.cl/volumenes/2010/vol7num3/pdf/CONGRESO_CIRUGIA47.pdf)
3. Gastelbondo R, Ortiz RM, Prada Rico M, Bonilla Jassir JC, Losano A. Pielonefritis Xantogranulomatosa en la infancia: una rara enfermedad en niños menores de un año. Reporte de un caso. Universidad Colegio Mayor del Rosario, 2011[citado 25 may 2018]. Disponible en: <http://repository.urosario.edu.co/bitstream/10336/2360/1/52148059-2011.pdf>

4. Grimolde J, Amore A. Infección urinaria. En: Nefrología Pediátrica. 2<sup>da</sup> ed. Buenos Aires: Fundasap; 2008.p.407-23.

5. Nguyen Hiep T. Bacterial infections of the genitourinary tract. En: Tanagho A, McAninch JW. Smith's general urology. 17 th . New York: McGraw-Hill Professional; 2008.p. 193.

6. Calzado Hernández GA, Cobas Landeau C, Pantoja Blanco M. Pielonefritis xantogranulomatosa en un adolescente. Medisan. 2012 [citado 23 ene 2018]; 16(9): 1457-1461. Disponible en: [http://scielo.sld.cu/scielo.php?script=sci\\_arttext&pid=S1029-30192012000900017&lng=es](http://scielo.sld.cu/scielo.php?script=sci_arttext&pid=S1029-30192012000900017&lng=es)

7. Korkes F, Favoretto R, Broglio M, Silva CA, Castro MG, Perez MD. Xantogranulomatosis pyelonephritis: clinical experience with 41 cases. Urology. 2008[citado 23 ene 2018]; 71(2):178-180. Disponible en: [http://linkinghub.elsevier.com/retrieve/pii/S0090-4295\(07\)02164-4](http://linkinghub.elsevier.com/retrieve/pii/S0090-4295(07)02164-4)

8. Kunin MC. Infecciones de las vías urinarias y pielonefritis. En: En: Goldman L, Bennett JC. Cecil. Tratado de Medicina Interna. 20 ed. New York: McGraw- Hill Interamericana; 1997.

9. Lioni AF, Kinleiner P, Revol M, Zaya A, Odicino A. Pielonefritis xantogranulomatosa. Revisión de diez casos. Urología General. Arch Españoles Urol. 2009[citado 23 ene 2018]; 62(4). Disponible en: [http://scielo.isciii.es/scielo.php?pid=S0004-06142009000400001&script=sci\\_arttext](http://scielo.isciii.es/scielo.php?pid=S0004-06142009000400001&script=sci_arttext)

Esta obra está bajo una [licencia de Creative Commons Reconocimiento-](#)

[No Comercial 4.0 Internacional.](#)