

## **Litiasis vesical por cuerpo extraño; dispositivo anticonceptivo intrauterino.**

### **Presentación de caso clínico**

Bladder calculi caused by foreign body; intra-uterine device. Case report

Esp. Raúl Santiesteban Velázquez<sup>1</sup>

Msc. Arnel Pupo Ricardo<sup>2\*</sup> <https://orcid.org/0000-0002-5988-4483>

Esp. Dailyn Santana López<sup>1</sup>

Med. Addiel Ramírez Hernández<sup>1</sup>

Esp. Yurieenk Cordovés Almaguer<sup>3</sup> <https://orcid.org/0000-0002-0654-0505>

<sup>1</sup>Hospital Clínico-Quirúrgico Lucía Íñiguez Landín. Holguín, Cuba.

<sup>2</sup>Hospital General Universitario Vladimir Ilich Lenin. Centro Oncológico Provincial. Holguín, Cuba.

<sup>3</sup>Hospital Pediátrico Octavio de la Concepción de la Pedraja. Holguín, Cuba.

\*Autor para la correspondencia. Correo electrónico: [arnelpr@infomed.sld.cu](mailto:arnelpr@infomed.sld.cu)

### **RESUMEN**

Se presenta mujer de 47 años de edad, procedente de San Germán, municipio de Urbano Noris, provincia de Holguín, Cuba, con antecedentes de infección del tracto urinario a repetición y trastornos sexuales, atendida en el Servicio de Urología del Hospital Clínico-Quirúrgico de Holguín. La radiografía de pelvis ósea revela dos dispositivos intrauterinos en forma de T y la cistoscopia constata litiasis vesical.

La paciente se trata quirúrgicamente por vía endoscópica, cistolitolapaxia, y se procede a la extracción del cuerpo extraño. Se observa un dispositivo intrauterino recubierto de contenido cálcico. La evolución de la paciente es favorable.

**Palabras clave:** litiasis vesical, cuerpo extraño, infección del tracto urinario.

## **ABSTRACT**

We present a 47-year-old woman from San Germán, municipality of Urbano Noris, Holguín province, Cuba. She has a history of recurrent urinary tract infection and sexual disorders, attended at the Urology Department of the Holguin Clinical Surgical Hospital. Bone pelvis radiography reveals two T-shaped intrauterine devices and the cystoscopy confirms bladder lithiasis. The patient is treated surgically by endoscopy, cytotocolapaxy and proceeds to the extraction of the foreign body. An intrauterine device coated with calcium content is observed. The evolution of the patient is favorable.

**Keywords:** bladder calculi, foreign body, urinary tract infection.

Recibido: 18/07/2017.

Aprobado: 12/12/2017.

## **Introducción**

La enfermedad litiásica de las vías urinarias se encuentra entre las tres primeras causas de visitas al urólogo, por el dolor, la irritación miccional, la hematuria e infección asociada, entre otras.<sup>(1)</sup> La etiología compromete a varios factores e individualizaciones. Las formaciones calculosas pueden desarrollarse a expensas de sales de fosfato de amonio y magnesio, calcio, ácido úrico, etc. En su desarrollo se enuncian como relevantes la disfunción tubular renal, supersaturación salina de orinas, modificaciones del pH, alteraciones anatomofuncionales del sistema urinario e infecciones por gérmenes desdobladores de sales, todos ellos favorecedores de la litogénesis.<sup>(2)</sup>

Las litiasis vesicales pueden proceder de la vía urinaria alta o tener un origen vesical. Las precipitaciones salinas sobre un núcleo influyen en su crecimiento y este núcleo puede corresponderse con un cuerpo extraño, sobre todo en la localización vesical. Los cuerpos extraños se recubren de depósitos fosfocálcicos que simulan un auténtico cálculo.<sup>(3)</sup>

Los cuerpos extraños pueden ser sondas Foley, catéter ureteral, hilos de suturas, fragmentos protésicos, clips laparoscópicos, incluso proyectiles. A la vejiga llegan objetos por vía uretral por autoexploración, autoestimulación erótica, intoxicación y alteraciones psiquiátricas. Los objetos son más comunes en la uretra, incluso con fines de continencia, y pueden migrar; excepcionalmente llegan a vejiga vía transvaginal o percutánea.<sup>(4)</sup> Es infrecuente, pero existe la iatrogenia, por compresas, fragmentos de catéter o instrumental quebrado. La migración a la vejiga de un Dispositivo Intrauterino (DIU), desde la anatomía vecina, despierta la curiosidad.

### Presentación de Caso

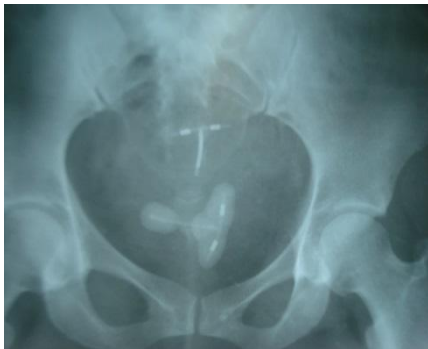Se presenta una mujer de 47 años de edad, procedente de San Germán, municipio de Urbano Noris, provincia de Holguín, Cuba, con historia ginecológica de un parto, el segundo embarazo no dio curso y aborta mediante legrado, cuando se colocó DIU tipo T. Luego presenta un tercer embarazo que aborta mediante legrado y recolocación de DIU tipo T.

Trece años después acude a consulta de atención primaria de salud por ardor y dolor al orinar. Es examinada y estudiada. La orientación al diagnóstico de infección del tracto urinario baja condujo al tratamiento con cefalexina 1 cápsula de 500 mg cada 8 horas por 10 días. Esto ocurrió en varias ocasiones y fue tratada con ciprofloxacino, cotrimoxazol y ácido nalidíxico por vía oral.

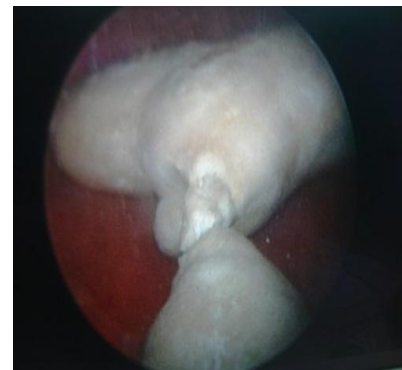
Al persistir el dolor, que limitaba sus relaciones sexuales y detectar, por tinción de Papanicolau, la presencia de *Candida Albicans* en secreciones vaginales, es tratada como vaginitis mediante uso de clotrimazol, tableta vaginal de 500 mg cada 12 horas por cinco días.

Con un incremento marcado del dolor y orinas con sangre, es remitida a consulta de Urología del Hospital Clínico-Quirúrgico Lucía Iñiguez Landín, de Holguín. En consulta urológica, resalta el empeoramiento progresivo de los síntomas urinarios. Al examen físico y al tacto vaginal se comprueba la palpación dolorosa en región hipogástrica. Los estudios hematológicos muestran valores normales.

En orina, hematíes y leucocitos abundantes más *Escherichia coli*, por lo que se decide ingreso y tratamiento, según sensibilidad con amikacina 2 bulbos de 500 mg en dosis única diaria, que se comprueba mediante urocultivo posterior negativo. En ingreso, es indicada ecografía que señala refringencia a nivel vesical sugestiva de litiasis. La radiografía de pelvis ósea (fig.1) evidencia dos cuerpos extraños radiopacos en la excavación pélvica, que sugieren corresponder ambos con DIU, uno de ellos con contorno radiopaco. La observación por cistoscopia constata litiasis vesical con forma atípica (fig.2).



**Fig.1.** Radiografía de pelvis ósea que evidencia dos cuerpos extraños, DIU tipo T

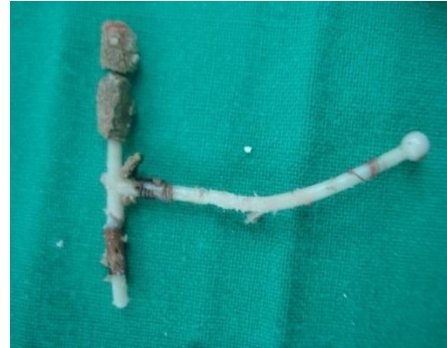

**Fig. 2.** Vista por cistoscopia de cálculo vesical

Con esta idea diagnóstica se propone y realiza tratamiento quirúrgico endourológico, cistolitolapaxia, que logra fragmentar mecánicamente la cubierta calculosa (fig.3a) y extraer de su interior un DIU tipo T (fig.3b)



**Fig. 3a:** cubierta calculosa fragmentada.



**Fig. 3b:** núcleo litiásico extraído de la cavidad vesical constituido por dispositivo anticonceptivo intrauterino tipo T

La evolución de la paciente fue favorable, con egreso a las 18 horas, luego de la cirugía, y logró su reincorporación social y laboral a los 10 días siguientes.

## Discusión

Los DIU son comúnmente utilizados por mujeres en su planificación familiar. Se conocen complicaciones, como inflamación, hemorragias, dolor y perforación uterina.<sup>(5)</sup> La translocación de DIU puede ocurrir hacia varios sitios, como menciona Campohermoso<sup>(6)</sup>, emigran a cavidad abdominal, recto sigmoides, vejiga, ovarios y otros tejidos adyacentes. Se plantea que la perforación del fondo uterino puede ser resultado de una inserción altamente inadecuada; la perforación cervical es el resultado de un desplazamiento del dispositivo hacia abajo, en respuesta a las contracciones uterinas. Además, la realización de legrados, al debilitar la pared uterina y generar un proceso de respuesta al daño y su reparación.

Añadido lo antes mencionado, puede condicionar también la inclusión en el parénquima uterino y la posterior migración del DIU no extraído durante esta instrumentación. La meta terapéutica es la remoción completa del cuerpo extraño, para evitar complicaciones secundarias, como lesión vesical y uretral, peritonitis, infecciones urinarias, uretrorragia o hematuria. La extracción puede ser ejecutada mediante cirugía endoscópica, percutánea, laparoscópica o abierta.<sup>(7)</sup>

Al escoger el método se tendrán en cuenta características del paciente, del cuerpo extraño intravesical y cuestiones relacionadas con el ambiente quirúrgico. Del primero, resultan principales la anatomía general corporal y propia de la vía urinaria y su estado de integridad. De lo segundo, sus dimensiones, la forma y la relación entre el cuerpo real del objeto y el margen calculoso, además de la naturaleza de su constitución.

Entre lo primero y lo segundo, la ubicación libre o fija a paredes vesicales con el posible compromiso de otras estructuras urinarias y vecinas. Sobre el ambiente quirúrgico, las disponibilidades de cada modalidad terapéutica y en ellas mismas de otras variantes, como ocurre con los litotritores neumáticos y ultrasónicos por vía percutánea o en la vía transuretral, el uso de litotritores mecánicos, neumáticos o incluso el empleo del LASER.<sup>(8)</sup>

En fin, las infecciones del tracto urinario recurrentes o persistentes requieren estudios imagenológicos especializados, como la ecografía, aunque puede necesitar radiografías y hasta tomografía o resonancia magnética,<sup>(9)</sup> que ayudan a identificar factores predisponentes o perpetúan el problema y en la planificación de acciones resolutivas.

## Referencias Bibliográficas

1. Stoller ML. Urolitiasis. En: Urología General. 18 ed. México: Mcgraw Hill; 2014 [citado 8 jul 2017]:[31 p]. Disponible en: <http://accessmedicina.mhmedical.com/book.aspx?bookID=1487>

2. Cuba de la Cruz M. Litiasis urinaria. En: Urología. La Habana: Ciencias Médicas; 2012 [citado 8 jul 2017]:[ 14 p.]. Disponible en: <http://www.bvs.sld.cu/libros/urologia/cap09.pdf>
3. Savoie PH, Donat N, Mortier P, Lo Verde K, Deledalle FX, Fournier R. Cálculos y cuerpos extraños de la vejiga y la uretra. EMC - Urología. 2015 [citado 8 jul 2017]; 47(3):1-7  
Disponible en: <http://www.sciencedirect.com/science/article/pii/S1761331015728653>
4. Shimokihara K, Kawahara T, Hayashi Y, Tsutsumi S, Takamoto D, Mochizuki T, *et al.*  
Foreignbody in thebladder: A case report. Int J Surg Case Rep. 2017[citado 8 jul 2017];  
32:22-24. Disponible en:  
<http://www.sciencedirect.com/science/article/pii/S2210261217300743>
5. Velasco Boza A. Anticoncepción. En: Obstetricia y Ginecología. La Habana: Ciencias Médicas;  
2014[citado 10 jul 2017]:[10].Disponible en:  
[http://www.bvs.sld.cu/libros\\_texto/ginecologia\\_obstetricia\\_3raedicion/cap4.pdf](http://www.bvs.sld.cu/libros_texto/ginecologia_obstetricia_3raedicion/cap4.pdf)
6. Campohermoso Rodríguez OF, Mamani Quispe RA, Solíz Solíz R. Translocación de dispositivo intrauterino. Reporte de un caso. Rev Cuadernos. 2015 [citado 10 jul 2017]; 56(2):49-54.  
Disponible en: [http://www.revistasbolivianas.org.bo/pdf/chc/v56n2/v56n2\\_a08.pdf](http://www.revistasbolivianas.org.bo/pdf/chc/v56n2/v56n2_a08.pdf)
7. Geavlete PA, Georgescu D, Jecu M, Multescu R, Geavlete B. Endoscopic Approach to Intravesical Foreign Bodies. En: Endoscopic Diagnosis and Treatment in Urinary Bladder Pathology. London: Elsevier; 2016 [citado 8 jul 2017]: [17p.]. Disponible en:  
<https://www.clinicalkey.es/#!/content/book/3-s2.0-B9780128024393000062>
8. Madden A, Aslam A, Nusrat NB. A Case of Migrating “ Saf-T-Coil ” Presenting With a Vesicovaginal Fistula and Vesicovaginal Calculus. Urol Case Rep. 2016 [citado 10 jul 2017]; 7: 17-19. Disponible en: <https://www.clinicalkey.es/#!/content/journal/1-s2.0-S2214442016300286>

9. Bansal A, Yadav P, Kumar M, Sankhwar S, Purkait B, Jhanwar A, *et al.* Foreign Bodies in the Urinary Bladder and Their Management: A Single-Centre Experience From North India. *Int Neurourol J.* 2016 [citado 10 jul 2017]; 20(3):260-269. Disponible en:

<https://www.ncbi.nlm.nih.gov/pmc/articles/PMC5083828>

Esta obra está bajo una [licencia de Creative Commons Reconocimiento-](#)

[No Comercial 4.0 Internacional.](#)