

**PRESENTACIÓN DE CASO**

**Terapéutica quirúrgico-ortodóntica en adultos con dientes supernumerarios múltiples. Presentación de caso**

**Surgical-orthodontic therapy on adults with multiple supernumerary teeth**

**Adis Mirtha Reyna Leyva<sup>1</sup>, David Vázquez Isla <sup>2</sup>, Jal Díaz<sup>3</sup>, Sara Tamayo Chaveco<sup>4</sup>, Mirleydi Mesa Pupo<sup>5</sup>**

1. Máster en Salud Bucal Comunitaria .Especialista de Primer Grado en Estomatología General Integral. Asistente. Investigador Agregado. Clínica Estomatológica Docente 26 de Julio. Banes. Holguín. Cuba.
2. Máster en Salud Bucal Comunitaria. Especialista de Segundo Grado en Estomatología General Integral. Asistente. Investigador Agregado. Policlínico Universitario César Fornet Fruto. Banes. Holguín. Cuba.
3. Especialista de Primer Grado en Ortodoncia. Instructor. Clínica Estomatológica Docente 26 de Julio. Banes. Holguín. Cuba.
4. Máster en Salud Bucal Comunitaria. Especialista de Primer Grado en Estomatología General Integral. Asistente. Policlínico Universitario César Fornet Fruto. Banes. Holguín. Cuba.
5. Máster en Salud Bucal Comunitaria. Especialista de Segundo Grado en Estomatología General Integral. Asistente. Investigador Agregado. Clínica Estomatológica Docente 26 de Julio. Banes. Holguín. Cuba.

---

**RESUMEN**

Se presentó a la consulta estomatológica, una paciente femenina de 39 años de edad, sin antecedentes médicos de interés, por presentar pérdida espontánea de un diente temporal. A través del examen físico intrabucal, se pudo corroborar la ausencia clínica del diente número 13, y

en su lugar, la presencia de mucosa, que evidenciaba una exfoliación reciente de un diente, con notable disminución del espacio entre el incisivo lateral y la primera bicúspide superior izquierda. El examen radiográfico periapical mostró la presencia de una imagen radiopaca, ubicada entre el incisivo lateral y la primera bicúspide de la hemiarcada superior izquierda, la cual sugiere la presencia de múltiples órganos dentarios. Dada la afectación funcional, estética y psicológica de la paciente, y la existencia de discrepancia negativa moderada hueso-diente, se decidió realizar la exéresis quirúrgica de los dientes supernumerarios y en una segunda etapa, la corrección ortodóntica. El tratamiento quirúrgico se realizó sin complicaciones, pues la paciente mostró una evolución postquirúrgica positiva. Luego de la recuperación total del área intervenida, comenzaron los movimientos ortodónticos, que finalmente permitieron obtener un resultado estético y funcional óptimo.

**Palabras clave:** diente supernumerario, diente impactado, cirugía bucal.

---

## **ABSTRACT**

A 39 years old female patient, with no medical records, comes to dentistry consulting because of a temporal tooth loss. During the intraoral physical examination the absence of the 13 tooth was corroborated, and the recently exfoliation of a teeth with a considerable diminish of space between the left upper lateral incisor and the left first upper bicuspid were corroborated. The x-rays showed radiopacity, located between the lateral incisor and the first upper bicuspid of the left hemi-arcade, suggesting several dental organs. Due to functional, aesthetic and psychological influences on the patient, and the presence of a moderated negative bone-teeth discrepancy, it was decided to practice surgical extraction of supernumerary teeth and the orthodontic correction. Surgical treatment was practiced without complications, and the patient showed a good postsurgical evolution. After a total recovery of the affected area, orthodontic movement began. It allowed an optimum aesthetic and functional outcome.

**Keywords:** supernumerary tooth, impacted tooth, oral surgery.

---

## **INTRODUCCIÓN**

Los dientes supernumerarios o hiperodoncia en la dentición, provocan el aumento en el número normal de órganos dentarios.<sup>1</sup> Estos se definen como: dientes en exceso sobre el número normal.

Aunque estos dientes pueden presentarse en cualquier localización, tienen predilección por algunas zonas, son más frecuentes en el maxilar con un 90% y en la mandíbula con un 10%.<sup>2</sup>

Puede aparecer como único o múltiple en un mismo individuo, así como coincidir con otros dientes supernumerarios o con agenesia de otros dientes.<sup>3</sup>

La causa de la aparición de estos dientes no está completamente entendida. Su posible origen genético, combinado con factores ambientales, está asociado a síndromes, producidos por alteraciones de la lámina dental.<sup>4</sup> Cualquier *noxa* que actúe sobre la formación de la lámina dental o el desarrollo del germen dentario, puede dar lugar a defectos en número, forma, tamaño, estructura o color de los dientes que se están formando, en estas etapas tempranas del desarrollo.<sup>5</sup>

La mayoría de los casos son asintomáticos y se presentan en un examen clínico o radiográfico de rutina. Además de la cavidad bucal, los dientes supernumerarios también pueden encontrarse en la cavidad nasal, la cavidad oftálmica, el seno maxilar y el mentón.<sup>6,7</sup>

La prevalencia de dientes supernumerarios oscila entre el 0,4%-0,8%, en la dentición primaria, y el 0,76%-3,2%, en la dentición definitiva. En varios estudios, se observa una mayor asociación del sexo masculino. Con relativa frecuencia, encontramos dientes supernumerarios, en pacientes con fisura palatina y labio leporino.

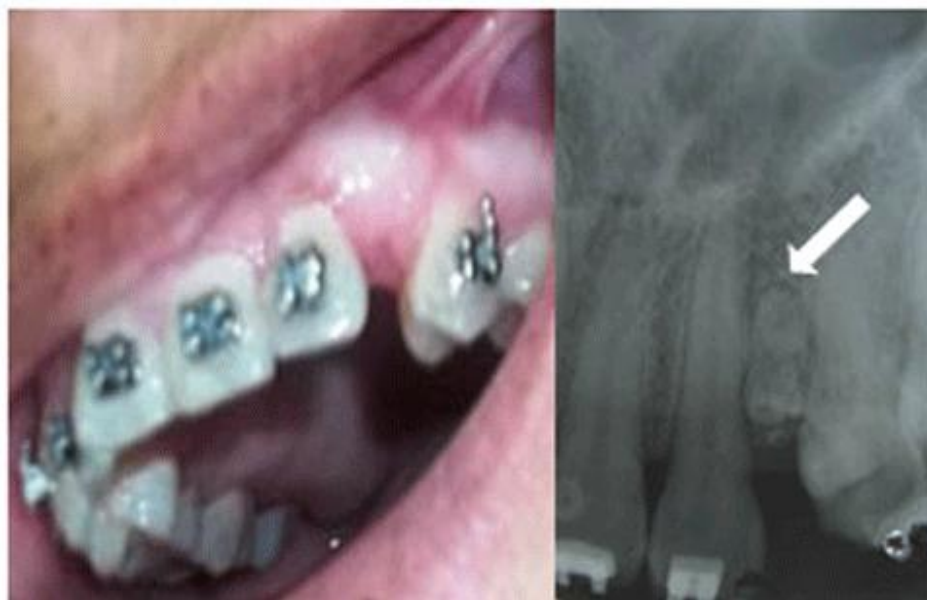En función de su morfología, los dientes supernumerarios se clasifican en:

1. suplementarios: cuando su tamaño y forma son normales.
2. rudimentarios o dismórficos: cuando estos parámetros son anormales, y estos, a la vez, se subdividen en conoideos, tuberculados o molariformes.<sup>5</sup>

El tratamiento quirúrgico es controversial con respecto al período en que la intervención debe de ser ejecutada. Algunos recomiendan una intervención precoz, para evitar los desvíos de la erupción, las reabsorciones o la propia retención de los permanentes. Por otro lado, se realiza la intervención tardía, con el objetivo de evitar daños como la desvitalización, y la mala formación de los gérmenes de los permanentes.<sup>8</sup>

## PRESENTACIÓN DEL CASO

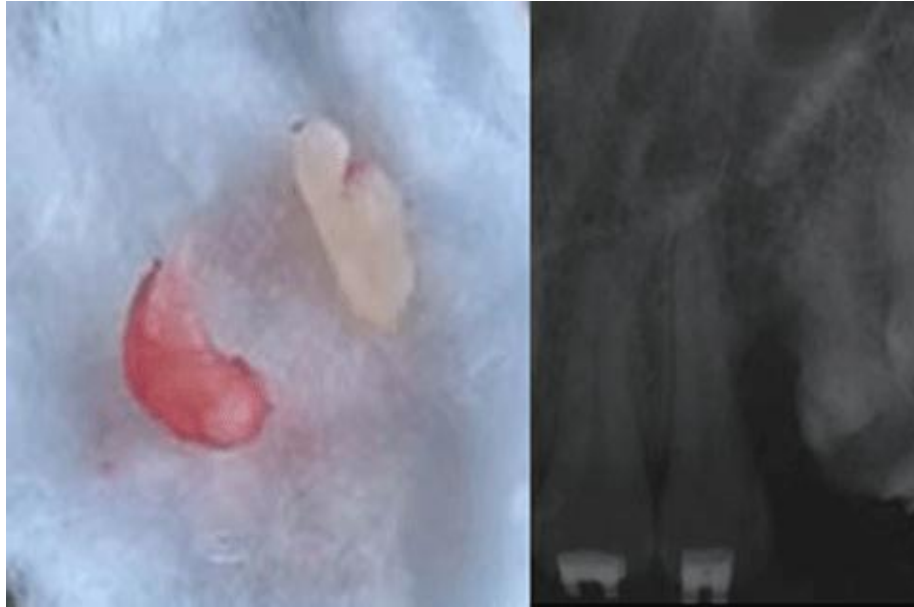
Se presentó a la consulta de la Clínica Estomatológica Docente 26 de Julio en Banes, Holguín, una paciente femenina de 39 años de edad, sin antecedentes generales de interés, por presentar pérdida espontánea de un diente temporal; el cual, según refirió, ocupaba el espacio correspondiente a un diente permanente que quedó retenido y fue extirpado quirúrgicamente años atrás. La paciente se mostró preocupada por su afectación estética. A través del examen físico intrabucal, se corroboró la ausencia clínica del diente número 13 y, en su lugar, la presencia de una mucosa que evidenciaba la exfoliación reciente de un diente, con una notable disminución del espacio entre el incisivo lateral y la primera bicúspide superior izquierda. Se apreció además, la discrepancia hueso-diente-negativa moderada, en la arcada superior ([fig. 1](#)).



**Fig. 1** Imagen preoperatoria y Rx periapical previo al tratamiento quirúrgico.

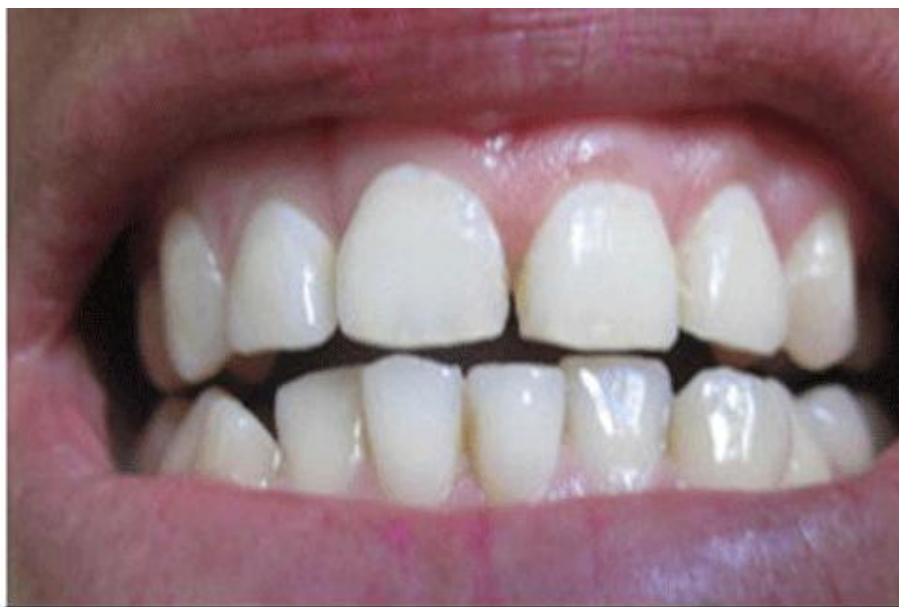En el examen radiográfico periapical, se constató la ausencia del 13 y, a la vez, se pudo apreciar una imagen radiopaca, ubicada entre el incisivo lateral y la primera bicúspide de la hemiarcada superior izquierda; que sugería la presencia de un órgano dentario, al presentarse con radiopacidad similar a la del registro de la dentina, con un área muy pequeña de marcada radiopacidad, que recuerda el registro del esmalte, y está delimitada por una delgada línea radiolúcida, compatible con la radioproyección del espacio periodóntico. Además se aprecian, dentro del mencionado registro radiopaco, pequeñas franjas radiolúcidas que sugieren múltiples dentículos, y no un único órgano dentario ([fig. 1](#)).

Se decidió realizar el tratamiento quirúrgico, el cual transcurrió sin complicaciones. Se extrajeron de la zona en cuestión, mediante la práctica de colgajo mucoperióstico vestibular, y la posterior osteotomía, 2 órganos dentarios rudimentarios (los dentículos), en los que se puede distinguir macroscópicamente la presencia de esmalte y cemento dentario ([fig. 2](#)).



**Fig. 2** Órganos dentarios extraídos y Rx periapical post tratamiento quirúrgico.

La paciente mostró una buena evolución postquirúrgica. Luego de la total recuperación del área intervenida, se comenzaron los movimientos ortodónticos que, finalmente, permitieron obtener un resultado estético y funcional óptimo ([fig. 3](#)).



**Fig. 3** Resultado estético y funcional postratamiento ortodóntico

## DISCUSIÓN

La terapéutica quirúrgica es la indicada para la hiperdoncia. Sin embargo, se complementa, en algunos casos, con la aparatología ortopédica u ortodóntica; razón por la que el tratamiento debe ser multidisciplinario; donde se integren diferentes campos como: cirugía oral, ortopedia maxilar y ortodoncia, para lograr una correcta planificación y manejo de la alteración.<sup>1</sup>

En el presente caso, al producirse la pérdida del diente temporal número 63, deja una afectación funcional, estética y psicológica de la paciente, cuya solución más adecuada es la corrección ortodóntica, si se toma en cuenta la existencia de discrepancia hueso-diente negativa, de modo que, se lograría una alineación adecuada de estos dientes y una oclusión compensada.

Sin embargo, la terapéutica propuesta se ve complicada por la presencia en la zona de los movimientos ortodónticos de múltiples dientes supernumerarios. Este hallazgo radiográfico, previo al tratamiento ortodóntico, motivó reorientar la conducta, de modo que, una vez colocados los brackets, se decide posponer la realización de los movimientos ortodónticos, hasta tanto fuese realizada la exéresis quirúrgica de los dientes supernumerarios. Una vez extirpados estos y recuperada totalmente el área intervenida, se realizaron los movimientos ortodónticos que permitieron obtener un resultado estético y funcional óptimo.

La atipicidad de este caso radica en, lo poco frecuente que resulta la presencia de múltiples dientes supernumerarios en esta etapa de la vida, y en la solución terapéutica escogida. La realización de la corrección ortodóntica permitió obtener como resultado una oclusión compensada; en la que, al mismo tiempo que se lograba el cierre de la brecha de la pérdida dentaria, se obtenía una alineación armoniosa de los restantes dientes de esa arcada; sin necesidad de recurrir a la utilización de aditamentos protésicos, para rehabilitar el área afectada.

## REFERENCIAS BIBLIOGRÁFICAS

1. Harris Ricardo J, Rebolledo Cobos M, Fortich Mesa N. Hiperodoncia múltiple y su relación con la displasia cleidocraneal. Av Odontoestomatol. 2013 [citado 29 dic 2015];29(1):25-29. Disponible en: [http://scielo.isciii.es/scielo.php?script=sci\\_arttext&pid=S0213-12852013000100003&lng=es](http://scielo.isciii.es/scielo.php?script=sci_arttext&pid=S0213-12852013000100003&lng=es)
2. Velásquez Reyes V, Castro Rodríguez Y. Abordaje quirúrgico de los dientes supernumerarios. Odontol Sanmarquina. 2013 [citado 29 dic 2015];16(2): 47-49. Disponible en: <http://revistasinvestigacion.unmsm.edu.pe/index.php/odont/article/view/5458>

3. Silva Martínez Y, Ley Sifontes L, Tan Suárez N, Castellanos Zamora M. Dos dientes supernumerarios en la línea media: presentación de caso. AMC. 2012 [citado 1 jun 2013]; 16(4): 483-489. Disponible en: [http://scielo.sld.cu/scielo.php?script=sci\\_arttext&pid=S1025-02552012000400013](http://scielo.sld.cu/scielo.php?script=sci_arttext&pid=S1025-02552012000400013)
4. Paez Delgado D, Díaz Sánchez LS, Jiménez Castellanos MI, Leyva Lara ML, Sarabia Báez V. Dientes supernumerarios en el maxilar superior. MEDISAN .2013 [citado 29 dic 2015];17(7): 2059-2064. Disponible en: [http://scielo.sld.cu/scielo.php?script=sci\\_arttext&pid=S1029-30192013000700017&lng=es](http://scielo.sld.cu/scielo.php?script=sci_arttext&pid=S1029-30192013000700017&lng=es)
5. Cueto Blanco S, Pipa Vallejo A, González García M, Pipa Muñiz C., Álvarez Álvarez I. Prevalencia de los dientes supernumerarios en la población infantil asturiana. Av Odontoestomatol.2013 [citado 29 dic 2015]; 29(3):131-137.Disponible en: [http://scielo.isciii.es/scielo.php?script=sci\\_arttext&pid=S0213-12852013000300003&lng=es](http://scielo.isciii.es/scielo.php?script=sci_arttext&pid=S0213-12852013000300003&lng=es)
6. Díaz Hernández MJ, Aragón Abreu JE, Díaz Martí DM. Dientes supernumerarios retenidos. Presentación de 2 casos. MEDICIEGO. 2015[citado 29 dic 2015]; 21(2).Disponible en: <http://www.medigraphic.com/pdfs/mediciego/mdc-2015/mdc152o.pdf>
7. Rodríguez Martín O, Guerra Labrada M, Ramírez Fernández E, Yanes González O, Castillo Bravo Z. Presentación de cinco casos clínicos de dientes supernumerarios en Carúpano, Sucre, en los meses de abril-junio de 2012. MEDICIEGO.2014 [citado 29 dic 2015];20(1).Disponible en: <http://www.medigraphic.com/pdfs/mediciego/mdc-2014/mdc141k.pdf>
8. Fávero de Oliveir C, Tomoko Sacon N, Mariscal Muño E, Hebling J, Aparecida Gir EM, de Souza Cos CA. Tratamiento quirúrgico de mesiodents en Odontopediatría. Oral. 2011[citado 1 jun 2013]; 12(39): 770-773 Disponible en: <http://www.medigraphic.com/pdfs/oral/ora-2011/ora1139b.pdf>

Recibido: 19 de octubre de 2016

Aprobado: 8 de diciembre de 2016

MSc. *Adis Mirtha Reyna Leyva*. Clínica Estomatológica Docente 26 de Julio. Banes. Holguín. Cuba.  
Correo electrónico: [adismirtha@infomed.sld.cu](mailto:adismirtha@infomed.sld.cu)