

Diverticulosis yeyunoileal: a propósito de un caso con perforación

Yeyuno-ileal Diverticulosis: a Case Report with Bowel Perforation

Leonel Hernández Torres¹, Raysy Sardiñas Ponce², José M. Pinza Jojoa³

1. Especialista de Primer Grado en Cirugía General. Asistente. Hospital General Docente Enrique Cabrera. La Habana. Cuba.
2. Especialista de Primer Grado en Cirugía General y en Medicina General Integral. Máster en Enfermedades Infecciosas. Hospital General Docente Enrique Cabrera. La Habana. Cuba.
3. Residente de primer año de Cirugía General. Hospital General Docente Enrique Cabrera. La Habana. Cuba.

RESUMEN

La diverticulosis yeyunoileal es una enfermedad rara que afecta con mayor frecuencia a hombres y mayores de 60 años. Los divertículos son más frecuentes en yeyuno, y se observa asociación con iguales lesiones en otras vísceras como colon y vejiga. La enfermedad generalmente es asintomática y la complicación más frecuente es la diverticulitis, por lo que se diagnostica incidentalmente en estudios radiológicos contrastados o en laparotomías. Se presenta un caso de una paciente de 87 años con antecedentes de hipertensión arterial y cardiopatía isquémica, que aquejaba dolor abdominal generalizado de 48 h de evolución, intenso, acompañado de náuseas, distensión abdominal y reacción peritoneal globalmente, por lo que fue intervenida quirúrgicamente de urgencia, encontrándose la presencia de diverticulosis yeyunoileal con divertículo yeyunal perforado, por lo que se realizó resección y anastomosis de intestino delgado. La paciente falleció por edema agudo del pulmón en la Unidad de Cuidados Intensivos del Hospital General Docente Enrique Cabrera, La Habana, Cuba.

Palabras clave: diverticulosis yeyunoileal, perforación intestinal, cuerpo extraño.

ABSTRACT

Yeyuno-ileal diverticulosis is a rare illness that affects more frequently men and older than 60 years. Diverticula are more frequently in yeyuno than ileum, and are associated with similar lesions in colon or bladder. It is generally asymptomatic and diverticulitis is the most frequent complication that is why it is diagnosed through radiologic studies or laparotomies. An 87-year-old patient with hypertension and previous heart attack, who was complaining of generalized abdominal pain of 48 hours of evolution, intense, besides nausea, abdominal growth and tenderness. Because of these, she was operated for acute abdomen finding a yeyuno-ileal diverticulosis with a yeyunal diverticula perforated, that required resection and anastomosis of large bowel. The patient died from acute lung edema in the Intensive Care Unit of Enrique Cabrera General Teaching Hospital, Havana, Cuba.

Keywords: yeyuno-ileal diverticulosis, intestinal perforation, foreign body.

INTRODUCCIÓN

Los primeros reportes de enfermedad diverticular yeyunoileal fueron realizados por Sommervit (1794), Voigtel (1804) y Cooper (1807)^{1,2}. El primer diagnóstico preoperatorio radiológico se estableció en 1920 por Case, durante la realización de una serie gastrointestinal³. La incidencia de divertículos en intestino delgado oscila entre 1,1% a 2,3%¹⁻⁴. Son cinco a ocho veces más frecuentes en yeyuno que íleon y son múltiples en 75% de los pacientes¹. Los divertículos yeyunoileales usualmente son adquiridos y múltiples, presentándose en la sexta a séptima década de la vida³. Además parecen ser más frecuentes en hombres⁴.

Los divertículos yeyunoileales permanecen asintomáticos en el 60% a 70% de los casos. Los casos sintomáticos y sus complicaciones que requieran intervención quirúrgica se presentan en el 10-19% de los casos. El diagnóstico se efectúa usualmente por estudios radiológicos contrastados, exploración quirúrgica y autopsia.

Los síntomas crónicos incluyen dolor abdominal vago, localizado en epigastrio o periumbilical, sensación de llenura postprandial y cuadros de obstrucción parcial y resolución espontánea. En dichos casos, está indicado iniciar tratamiento con terapéutica médica, cuando los síntomas persisten, la resección del intestino delgado comprometido está indicada³. La diverticulitis es la complicación más común.

Otras son: peritonitis por perforación, fístulas entéricas, obstrucción intestinal alta, abscesos hepáticos, hemorragia digestiva alta¹. En todos estos tipos de complicaciones agudas la resección y anastomosis del segmento envuelto es la indicación³.

PRESENTACIÓN DE CASO

Paciente femenina de 87 años con antecedentes de hipertensión arterial y cardiopatía isquémica, que aquejaba de dolor abdominal generalizado, de inicio insidioso, de dos días de evolución, al inicio leve, que se fue incrementaba hasta hacerse muy intenso en las últimas 4 h, que no se alivia con analgésicos no opiáceos, acompañado de náuseas y distensión abdominal con aumento progresivo.

Datos positivos al examen físico: mucosas secas, frecuencia cardíaca 108 latidos por minuto; abdomen: distensión abdominal asimétrica, dolor a la palpación superficial y profunda generalizado, más intenso en el hemiabdomen derecho, con reacción peritoneal generalizada, ruidos hidroaéreos disminuidos.

Exámenes complementarios

Laboratorio: leucocitos $11,3 \times 10^9/L$ con aumento de los polimorfonucleares (84%). Glucemia 7,3 mmol/L

Coagulograma mínimo: tiempo de sangrado un minuto, tiempo de coagulación siete minutos, conteo de plaquetas $250 \times 10^9/L$

Gasometría arterial: pH 7,32; pO_2 85 mmHg; pCO_2 43 mmHg; bicarbonato estándar 20 mmol/L; exceso de bases -3,6 mmol/L.

Rayos X de abdomen simple: múltiples niveles hidroaéreos en escalera, en posición central, distensión de asas delgadas, más llamativas hacia hemiabdomen derecho.

Rayos X tórax vista anteroposterior de pie: no se evidencia neumoperitoneo, no alteraciones pleuropulmonares.

Se decidió intervenir quirúrgicamente el 18 de mayo de 2014, encontrándose múltiples divertículos en intestino delgado, mayor cantidad en yeyuno que en íleon ([fig.1](#)), con perforación de un divertículo aproximadamente a 80 cm del ángulo de Treitz ([fig. 2](#)), asociado a diverticulosis total del colon. Peritonitis generalizada con abscesos interasas y en fondo de saco de Douglas. Se realizó resección de 15 cm de yeyuno, anastomosis terminoterminal en un plano de sutura continua y lavado de la cavidad peritoneal.

Se dejó un drenaje tubular en espacio parietocólico derecho y otro en fondo de saco de Douglas. Se solicitó lavado peritoneal a demanda.

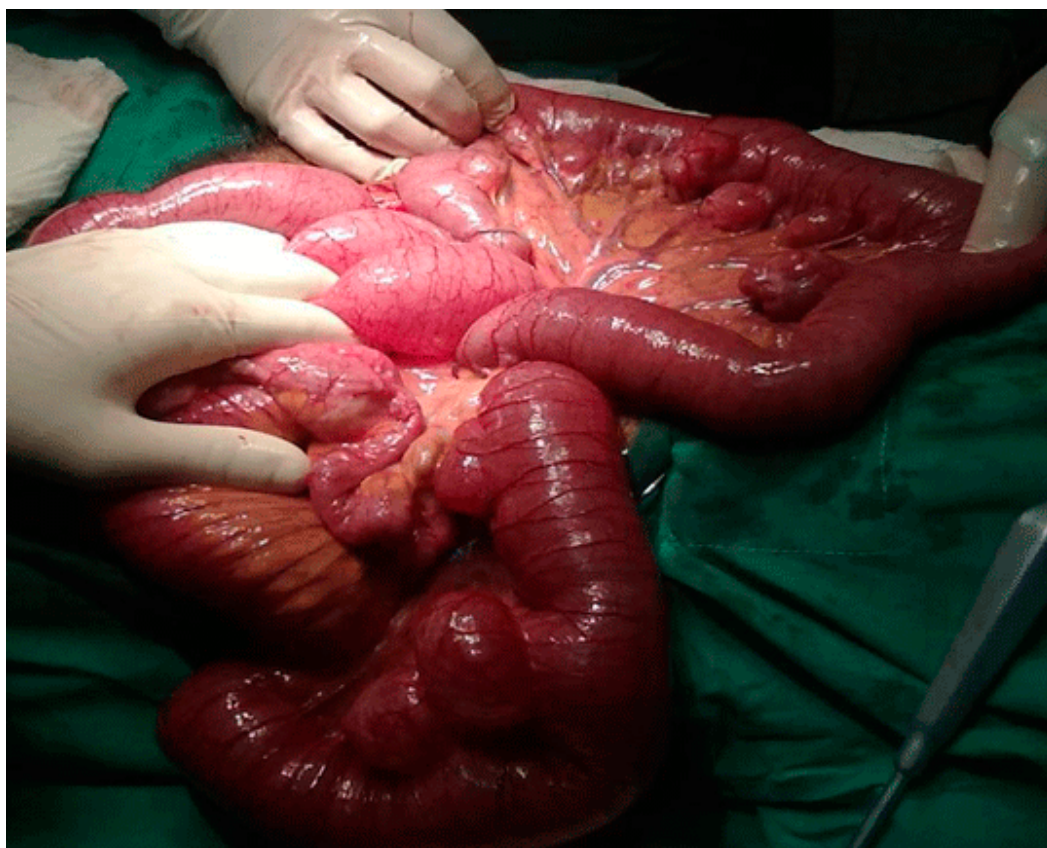

Fig. 1. Laparotomía exploradora con múltiples divertículos en intestino delgado

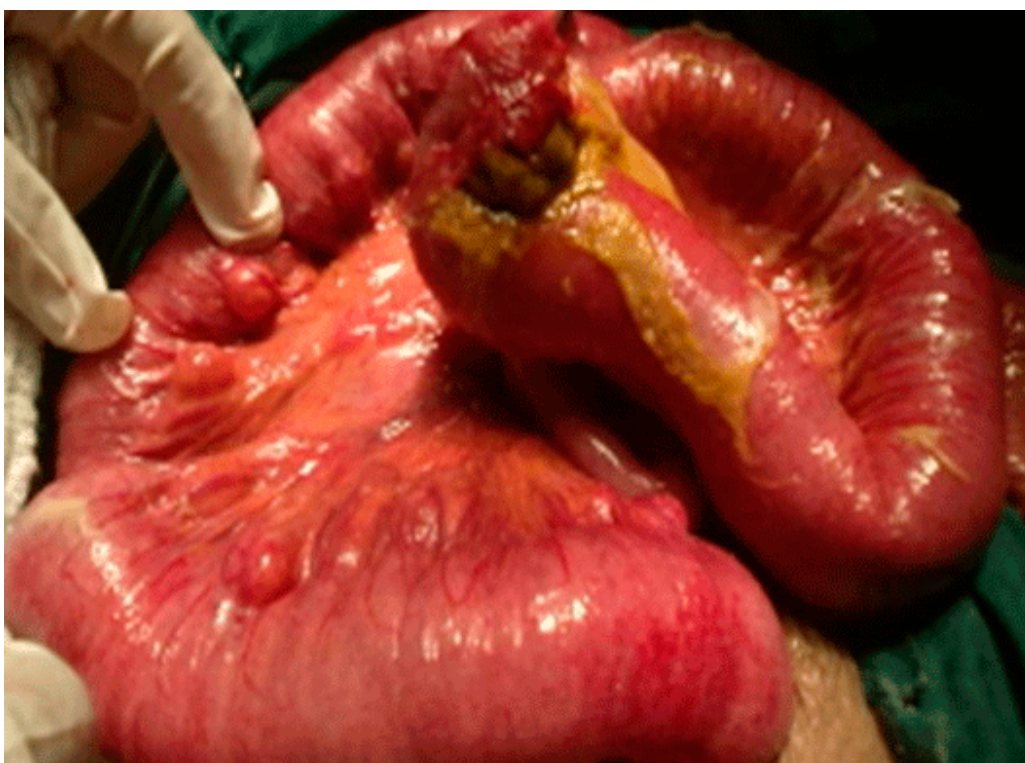


Fig. 2. Divertículo yeyunal perforado

Se traslada a Unidad de Cuidados Intensivos el 19 de mayo de 2014, evoluciona desfavorablemente y falleció por edema agudo del pulmón al día siguiente.

DISCUSIÓN

Se trata de una paciente anciana con diverticulosis yeyunoileal, enfermedad infrecuente, con incidencia entre 1,1 y 2,3%, aunque otros autores reportan hasta 7,1%^{1,3}. Su diagnóstico se realizó por laparotomía, ya que no existió referencia de que la paciente presentara sintomatología de la enfermedad, y en la mayoría de los pacientes estos síntomas son atañidos a señales crónicas de mala absorción, dolor abdominal y diarrea¹. En una revisión de 208 pacientes con diverticulosis del intestino delgado en el 65% de los casos fueron diagnosticados por radiología, 25% por endoscopia (divertículo duodenal) y 10% por laparotomía. La edad media de los pacientes fue de 68 años, respaldando otros estudios que la prevalencia aumenta con la edad^{1,5}.

Al igual que en este caso, en la mayoría de los pacientes los divertículos son múltiples y proximales (80% yeyunales, 15% del íleon y 5% mixtos)⁴ y la asociación con divertículos en otra parte del tracto gastrointestinal más frecuente está establecida en el colon (30-61%). El resto de las asociaciones se presentan de la siguiente forma: duodeno 22% y vejiga 10%³. Dicha paciente se diagnosticó con una perforación de un divertículo yeyunal, complicación que se presenta en

2,3% a 6,4% de los enfermos. Otras complicaciones como obstrucción intestinal mecánica por diverticulitis, invaginación intestinal, formación de enterolitos y vólvulos se evidencian en el 2,3 a 4,6% de los casos y se evidencia hemorragia en 3,4% a 8,1% de los pacientes^{1, 3}.

Se concluyó que la diverticulosis yeyunoileal constituye una enfermedad rara que por presentarse asintomática y en pacientes ancianos con mayor frecuencia, se diagnostica incidentalmente en estudios radiológicos contrastados o en el acto operatorio, esta última opción cuando se presentan complicaciones de la enfermedad, que implican en ocasiones la evolución posoperatoria desfavorable del enfermo.

REFERENCIAS BIBLIOGRÁFICAS

1. Amaya Rocha E, Milán-Revollo G. Enfermedad diverticular de intestino delgado. Rev Méd Viedma. 2008 [citado 2 jun 2014]; 1(1). Disponible en: http://www.revistasbolivianas.org.bo/scielo.php?pid=S9999-99992008000100018&script=sci_arttext&tlng=en
2. Sermoneta D, Di Mugno M, Pierconti F, Gui D. Acquired Poststenotic Jejunal Diverticulosis. Dig Dis Sci. 2007 [citado 2 jun 2014]; 52(5):1360-1363. Disponible en: <http://link.springer.com/article/10.1007%2Fs10620-006-9264-4?LI=true#page-1>
3. Valls JC, Pinto Silva G, Ramírez R, Yépes H. Diverticulosis del intestino delgado. VITAE Acad Bioméd Digital. 2000 [citado 4 jun 2014]; 4. Disponible en: <http://caibco.ucv.ve/caibco/vitae/VitaeCuatro/CasosClinicos/Cirugia/introduc.htm>
4. Zapata R, Rojas C, Gaete F. Diverticulosis yeyunal: una causa infrecuente de hemorragia digestiva. Caso clínico. Rev Méd Chile. 2000 [citado 2 jun 2014]; 128(10). Disponible en: http://www.scielo.cl/scielo.php?script=sci_arttext&pid=S0034-98872000001000009&lng=en&nrm=iso&tlng=en
5. Macari M, Faust M, Liang H, Patchert HL. CT of jejunal diverticulitis: imaging findings, differential diagnosis, and clinical management. Clin Radio. 2007 [citado 4 jun 2014]; 62(1):73-77. Disponible en: <http://www.sciencedirect.com/science/article/pii/S0009926006003126>

Recibido: 1 de enero de 2015

Aprobado: 30 de marzo de 2015

Dra. *Raysy Sardiñas Ponce*. Hospital General Docente Enrique Cabrera. La Habana. Cuba.

Correo electrónico: raysyponce@infomed.sld.cu