

PRESENTACIÓN DE CASO

Corrección ortodóncica quirúrgica del prognatismo mandibular

Surgical Orthodontic Treatment for Mandibular Prognathism

**Elizabeta Migdalia Rodríguez Carracedo ¹, Carlos Rafael Romero Junquera ²,
Ayelen Portelles Massó ³, Alexis Amador Rodríguez ⁴**

1. Máster en Urgencias Estomatológicas. Especialista de Primer Grado en Ortodoncia. Asistente. Clínica Estomatológica Docente Manuel Angulo Farrán. Holguín. Cuba.
2. Máster en Urgencias Estomatológicas. Especialista de Primer Grado en Prótesis. Asistente. Clínica Estomatológica Docente Manuel Angulo Farrán. Holguín. Cuba.
3. Especialista de Segundo Grado en Cirugía Maxilofacial. Asistente. Hospital General Universitario Vladimir Illich Lenin. Holguín. Cuba.
4. Máster en Urgencias Estomatológicas. Especialista de Primer Grado en Cirugía Maxilofacial. Asistente. Hospital General Universitario Vladimir Illich Lenin. Holguín. Cuba.

RESUMEN

Las deformidades dentofaciales son condiciones en las cuales el esqueleto facial es significativamente diferente de lo normal, y afecta gravemente la apariencia facial, en ocasiones requiere de tratamiento quirúrgico. Se presentó una paciente de 25 años de edad, con diagnóstico de prognatismo y macrognatismo mandibular con mordida abierta esquelética y excesivo crecimiento vertical del mentón que fue sometida a tratamiento ortodóncico quirúrgico por el Grupo Multidisciplinario de Cirugía Ortognática de la provincia Holguín y se siguió desde enero de 2010 hasta septiembre de 2012. Se aplicó terapia ortodóncica fija para corregir apiñamiento y coordinar transversalmente los arcos, se realizó cirugía de retroposición mandibular y ascenso, combinada con mentonoplastia de reducción de altura. Posteriormente, se aplicó tratamiento ortodóncico de finalización y detalles, luego se pasó a fase de contención. Se alcanzó una disminución significativa de los tejidos duros del tercio inferior, longitud mandibular y profundidad facial.

Palabras clave: cirugía ortognática, prognatismo mandibular, mordida abierta esquelética.

ABSTRACT

The dentofacial deformities are conditions in which the facial skeleton is significantly different from the normal one, so that facial appearance is seriously affected and requires a surgical therapy, where the patient's handling should be accomplished by a multidisciplinary team. A 25-year-old female patient, who was assisted by a multidisciplinary team of Orthognathic Surgery of Holguín province from January 2010 to September 2012 because of mandibular prognathism and macrognathism with skeletal open bite and excessive vertical growth of the chin. Fixed orthodontic treatment was performed to correct crowding and to coordinate transversally the arches, taking effect a retroposition mandibular surgery and promotion combined with a genioplasty of high reduction. Surgery orthodontic treatment on details was carried out, passing to phase of retention. Significant decrease was achieved the hard tissues of lower third facial mandibular length and depth.

Keywords: orthognathic surgery, mandibular prognathism, skeletal open bite.

INTRODUCCIÓN

Las deformidades dentofaciales, según Fisch y Epker, son cualquier condición en la cual el esqueleto facial es significativamente diferente de lo normal de modo que la apariencia facial es gravemente afectada¹. La belleza constituye la principal preocupación de estos pacientes por la importancia de las interrelaciones sociales en la que incide el valor artístico de la cara, como centro de comunicación del individuo².

El prognatismo mandibular es la alteración más frecuente con una prevalencia de un 15% en la población blanca y 13% en poblaciones asiáticas¹. Este tipo de maloclusión tiene una fuerte base genética, además, de recibir influencias del medio ambiente³.

En ocasiones, y en dependencia de la severidad de la deformidad, el tratamiento ortodóncico puede corregir el déficit oclusal pero cuando la gravedad de la mala posición óseo-dentaria requiere una terapia quirúrgica, el manejo del paciente se realizará por un equipo multidisciplinario^{3,4} con la responsabilidad de realizar un diagnóstico correcto, predicción de los posibles resultados estéticos y funcionales, y de desarrollar un

tratamiento dirigido a solucionar los principales problemas de cada paciente con vistas a lograr una oclusión funcional y una armonía facial^{1,4}.

Se presentó una paciente con prognatismo mandibular y excesivo crecimiento vertical del mentón que fue sometida a tratamiento ortodóncico quirúrgico con el objetivo de mostrar las notables modificaciones oclusales y esqueléticas alcanzadas luego del tratamiento.

PRESENTACION DEL CASO

Paciente femenina de 25 años de edad que acudió a consulta del Grupo Multidisciplinario de Cirugía Ortognática por preocupación estética y funcional. Al examen físico se detectó tipo facial leptoprosopo con cara ovoide y perfil cóncavo; tercio inferior aumentado con respecto al tercio medio con notable prominencia del mentón y cierre bilabial invertido.

En el examen intraoral se observó arcada superior ovoide con rotación distovestibular de 11 y 21, diastema central de 1 mm, ausencia clínica de 16 y 26 con cierre parcial del espacio del 26 (3 mm), arcada inferior ovoide con apiñamiento ligero de incisivos.

La relación oclusal de las arcadas dentarias mostró mordida cruzada anterior con resalte de -5 mm, relación canina de mesioclusión, línea media inferior desviada a la izquierda 3 mm, mordida cruzada posterior de 23/34, borde a borde de 24,25/ 34, 35,36; mordida abierta anterior de 13 a 23 de 5 mm (fig.1).

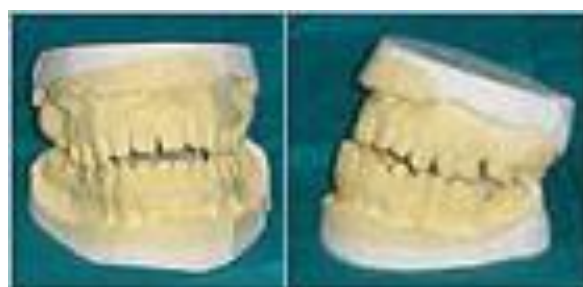

Fig.1. Modelos de estudio

El análisis de los modelos demostró la existencia de discrepancia hueso-diente negativa leve de -2,4 mm inferior. Para el análisis cefalométrico de tejidos duros (tabla I) se emplearon mediciones de Ricketts y McNamara, con diagnóstico de mala relación sagital de las bases óseas por prognatismo mandibular (fig.2):

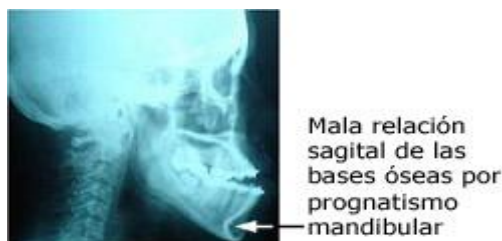

Fig. 2. Teleradiografía lateral de cráneo

Tabla I. Análisis cefalométrico preoperatorio de tejidos duros

Análisis de Ricketts	Valor normal	Valor	Diagnóstico
Altura facial inferior	47° ±3°	54°	Mordida abierta mandibular
Convexidad facial	±2 mm	3 mm	Maxilar en posición normal
Profundidad facial	87°	92°	Prognatismo mandibular
Profundidad maxilar	90°	90°	Maxilar en posición normal
Plano mandibular	26° ±4	32°	Mordida abierta mandibular
Longitud mandibular	67 mm±2	83 mm	Macrognatismo mandibular sagital
Inclinación de incisivo	28° ±4°	28°	Posición normal
Inclinación de incisivo	22° ± 4°	32°	Vestibularizado
Análisis de Mcnamara	Valor normal	Valor	Diagnóstico
Longitud medio facial	-	83 mm	-
Longitud mandibular	105-108 mm	126 mm	Macrognatismo mandibular sagital
Altura facial anteroinferior	60-62 mm	82 mm	Tercio inferior aumentado

Fuente: historia clínica

El análisis de tejidos blandos según Bell y Holdaway confirmó desproporcionalidad entre los tercios faciales y afectación de la estética facial (tabla II).

Tabla II. Análisis cefalométrico preoperatorio de tejidos blandos

Análisis de Bell	Valor normal	Valor real	Diagnóstico
Convexidad facial	12° ± 4°	2°	Convexidad facial disminuida
Ángulo cervical	100° ± 7°	90°	Forma facial afectada por
Proporción de tercio	1:1	73:83	Tercio inferior aumentado
Análisis de Holdaway	Valor normal	Valor real	Diagnóstico
Ángulo nasal	30-35°	34°	Normal
Ángulo nasomental	120° -130°	138°	Aumentado por prognatismo mandibular
Ángulo nasolabial	90-120°	98°	Normal

Fuente: historia clínica

Este paciente requirió cirugía de retroposición mandibular con rotación superior para cierre de mordida abierta y mentonoplastia con reducción de altura.

Se planificó tratamiento ortodóncico previo para armonizar las arcadas dentarias en sentido transversal, por presentarse mal engranaje intercuspídeo en sector posterolateral derecho (mordida cubierta) al reposicionar manualmente los modelos, y lograr nivelación y alineamiento de ambos arcos. Se empleó, en una primera etapa, Hawley superior con arco labial, rejilla para reeducar la función lingual y levantamiento de mordida posterior para permitir movimientos inferiores.

En la arcada inferior, Brackets preajustados prescripción Roth, con una secuencia de arcos convencionales hasta llegar a arcos de estabilización de acero inoxidable 019" x 025" colocados expansivos a nivel de 45 y 46 hasta coordinar los arcos en sentido transversal.

A los seis meses de iniciado el tratamiento, se colocó aparatología fija superior: Brackets preajustados prescripción Roth, secuencia de arcos de acero inoxidable: 014" ,016", 022" x 016" hasta el arco final rectangular 019" x 025" (fig.3).

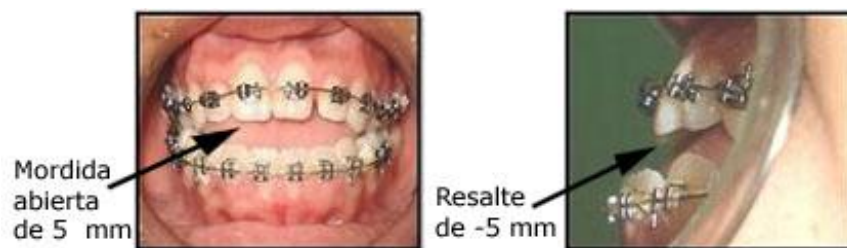

Fig. 3. Fotografías intraorales prequirúrgicas

Luego de 11 meses de tratamiento y cumplidos los objetivos propuestos, se realizó tallado selectivo para alcanzar mayor estabilidad oclusal. Se efectuó la cirugía en los modelos que conjuntamente con la planificación quirúrgica a través de los calcos cefalométricos determinaron los límites de la corrección y se confeccionó la férula quirúrgica para la fijación de los segmentos movilizados y mantenimiento de la oclusión corregida con la cirugía (fig.4).

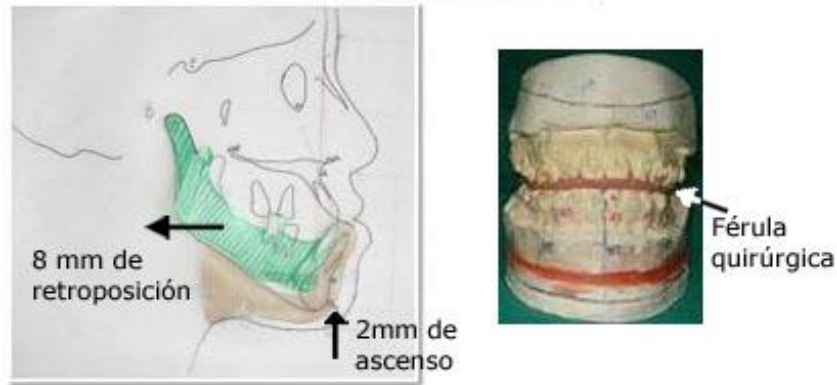


Fig. 4. Predicción de cirugía en calcos cefalométricos y Cirugía de los modelos.

Se realizó cirugía de retroposición mandibular con una técnica de tipo extraoral: osteotomía vertical en rama Cadwell Letterman y mentonoplastia de reducción de altura. Se colocó la férula quirúrgica y se realizó fijación elástica con ligas intermaxilares. Luego, a los 21 días de darse el alta quirúrgica, se le retiró la férula y al cabo de ocho semanas se procedió al tratamiento ortodóncico mediante la colocación de arcos de trabajo de acero inoxidable 016' para finalización y detalles. Al cabo de los seis meses, cumplidos los objetivos del tratamiento (fig.5), se pasó a la fase de contención.

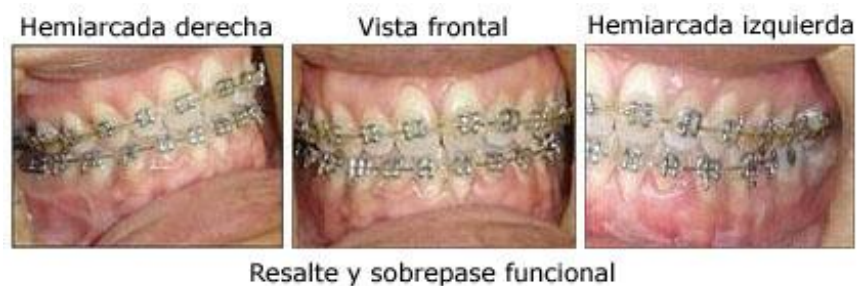

Fig. 5. Fotografías intraorales postquirúrgicas

El análisis de cefalométrico postquirúrgico arrojó los siguientes valores, comparados con los datos prequirúrgicos duros (tabla III) y blandos (tabla IV).

Tabla III. Análisis cefalométrico preoperatorio y postoperatorio de tejidos duros

Análisis de Ricketts	preoperatorio	postoperatorio
Altura facial posterior	54°	47°
Profundidad facial	92°	90°
Plano mandibular	32°	29°
Longitud mandibular	83 mm	77 mm
Posición de la rama mandibular	82°	73°
Inclinación de incisivo superior	28°	26°
Inclinación de incisivo inferior	32°	24°
Ángulo interincisivo	120°	130°
Análisis de McNamara	Antes	Después
Longitud medio facial	83 mm	83 mm
Longitud mandibular	126 mm	115 mm
Altura facial anteroinferior	82 mm	73 mm

Fuente: historia clínica

Tabla IV. Análisis cefalométrico preoperatorio y postoperatorio de tejidos blandos

Análisis de Bell	Valor Normal	Antes	Después
Convexidad facial	12° ± 4°	2°	12°
Ángulo cervical	100° ± 7°	90°	98°
Proporción de tercio medio e inferior	1:1	73:83	77:78
Ángulo nasolabial	102° ± 8	98°	110°
Surco mentolabial	4 mm ± 2	3 mm	3 mm
Longitud de labio superior/ inferior	1/2	21/55	24/50

Fuente: historia clínica

Se alcanzó disminución significativa de los tejidos duros del tercio inferior, reducción de la altura facial inferior, longitud mandibular (fig. 6) y profundidad facial (fig. 7).

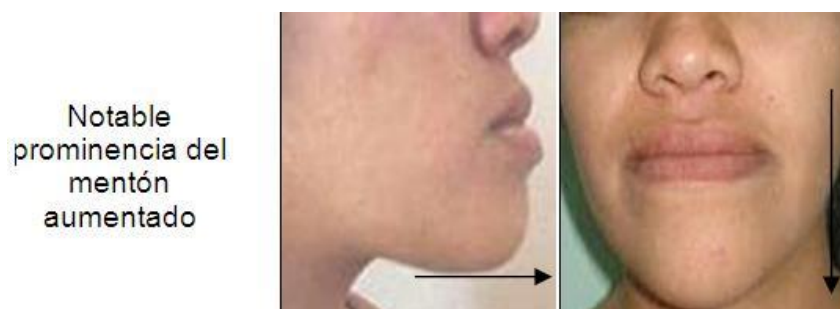

Fig. 6. Fotografías iniciales: de frente y medio perfil

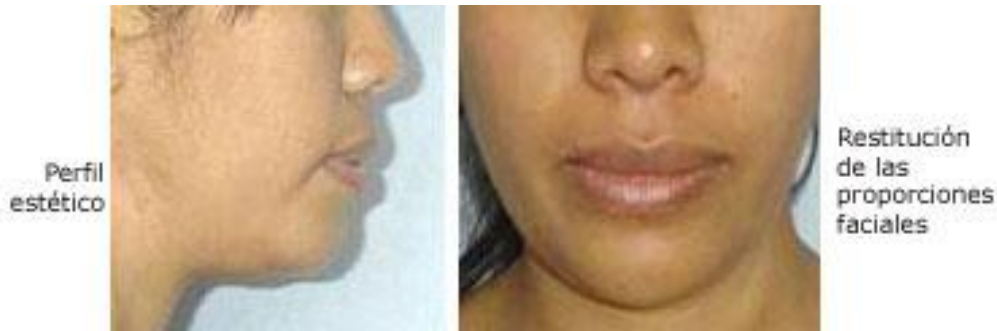

Fig. 7. Fotografías postquirúrgicas

DISCUSIÓN

Para obtener resultados exitosos en el tratamiento de estos pacientes es indispensable la integración de varias disciplinas. Desde la valoración inicial hasta la consecución de las metas propuestas es necesario el esfuerzo integrado de cirujanos, ortodoncistas, protesistas y otros especialistas que el caso requiera^{5,6}. Es imprescindible una colaboración estrecha entre todos, para que la Cirugía Ortognática produzca resultados estéticos faciales espectaculares, al tiempo que se corrige la mala oclusión dental⁷.

El cirujano maxilofacial debe entender el plan de tratamiento desde el punto de vista ortodóncico y el ortodoncista, ser capaz de identificar los objetivos del tratamiento ortodóncico pre-quirúrgico y conocer las limitaciones de la cirugía ortognática. Los resultados satisfactorios dependen de un buen diagnóstico y plan de tratamiento de la deformidad dentofacial, y de una buena integración de los conocimientos entre los profesionales implicados⁵, de otro modo, los errores en la planificación del caso dan al traste con el éxito esperado y conllevan a la frustración, tanto del paciente, como del personal a cargo. Es importante seguir una secuencia lógica, determinada por cada análisis realizado en todas las etapas de un largo camino que lleva a alcanzar finalmente la rehabilitación funcional, estética y psicológica de estos pacientes⁷.

REFERENCIAS BIBLIOGRÁFICAS

1. Sosa Rosales MC. Afecciones clínico quirúrgicas bucofaciales. En: Guías prácticas de Estomatología. La Habana: Editorial Científico Técnica; 2003.p.341-42.
2. Almeida MD, Bittencourt MA. Anteroposterior Position of Mandible and Perceived Need for Orthognathic Surgery. J Oral Maxillof Surg. 2009; 67:73-82.

3. Ávila Jiménez S, Zorrilla H, Lambertus T. Corrección ortodóncica quirúrgica del prognatismo mandibular y el crecimiento vertical exagerado del mentón. Caso Clínico. Rev Dominicana Ortod. 2010; 4 (1):23-29.
4. Lugo R. Elementos de Cirugía Ortognática. En: Otaño Lugo R. Manual clínico de Ortodoncia. La Habana: Editorial Ciencias Médicas; 2008.p. 335-352.
5. Birbe Foraster J, Serra Serrat M. Ortodoncia en Cirugía Ortognática. RCOE.2006 [citado 27 ene 2012]; 11(5-6):547-557. Disponible en: http://scielo.isciii.es/scielo.php?script=sci_arttext&pid=S1138-123X2006000500004
6. Ramírez H, Pavic ME, Vásquez M. Cirugía ortognática: diagnóstico, protocolo, tratamiento y complicaciones. Análisis de experiencia clínica. Rev Otorrinolaringol. Cirug Cabeza Cuello. 2006; 66(3): 221-31.
7. Toledo MV. Cirugía Ortognática. Simplificación del tratamiento Ortodóncico Quirúrgico en Adultos. Venezuela: AMOLCA; 2004.

Recibido: 18 de febrero de 2013

Aprobado: 21 de febrero de 2013

Dra. *Elizabeth M. Rodríguez Carracedo*. Clínica Estomatológica Docente Manuel Angulo Farrán. Holguín. Cuba.

Correo electrónico: elizabeth@cristal.hlg.sld.cu